日消外会誌　43（10）：1054～1058，2010年

症例報告

胸腔内に小腸穿孔を来した成人 Bochdalek 孔ヘルニアの１例

裾野赤十字病院外科，聖マリアンナ医科大学横浜市西部病院一般外科*

芦川　和広　　片山　真史*　神尾　浩司*

朝野　隆之*　小森山広幸*

成人に発症した Bochdalek 孔ヘルニアの胸腔内小腸穿孔の手術例を経験したので報告する．症例は 72 歳の女性で，腹痛，嘔吐，下痢を主訴として当院受診し急性腸炎，麻痺性イレウスを疑い入院した．発症後 5 日目に CT によって左横隔膜ヘルニア，小腸嵌頓による腸管壊死・左胸腔内への穿破と診断し，緊急手術を施行した．開腹すると回腸が左胸腔内に 40cm ほど嵌入しておりヘルニア門での絞扼により小腸穿孔を来していた．手術所見より Bochdalek 孔ヘルニアと診断した．脱出していた回腸は虚血壊死を認め部分切除術を行い，胸腹腔内の洗浄，ドレーンを挿入し Bochdalek 孔を修復閉鎖した．術後膿胸となったが，術後第 17 病日に胸膜剥皮術を施行し軽快した．成人 Bochdalek 孔ヘルニアはまれであるが，消化管の胸腔内嵌入・穿孔はさらにまれである．重篤な病態であり CT ですみやかに診断し，手術を施行するべきと考える．

はじめに

Bochdalek 孔ヘルニアは小児期に呼吸循環障害を呈し発症することが多く，成人の発症は比較的まれとされている[1]．今回，我々は成人に発症した Bochdalek 孔ヘルニアの胸腔内小腸穿孔の手術例を経験したので文献的考察を含め報告する．

症　例

症例：72 歳，女性

主訴：腹痛，嘔吐，下痢

既往歴：高血圧，慢性腎不全

胸腹部の外傷の既往は認めなかった．

家族歴：特になし．

現病歴：2009 年 2 月下旬に腹痛，嘔吐，下痢出現し，同日に当院救命センター受診し急性腸炎の診断にて帰宅した．症状の増悪のため翌日，当院内科受診し，画像上左胸水貯留，左横隔膜挙上，腸液貯留あり急性腸炎，麻痺性イレウス，肺炎の診断にて内科に入院となった．

入院時現症：身長 146cm，体重 55kg，体温 37.4℃，脈拍 108 回/分，血圧 100/58mmHg，呼吸数 14 回/分．呼吸苦（－），左呼吸音は減弱．腹部膨満，腸蠕動音聴取せず，腹痛（－），圧痛（－），反跳痛（－），筋性防御（－）．

血液検査所見：WBC 24,700/μl，CRP 22.8mg/dl，Hb 7.2g/dl，GOT 34IU/L，GPT 42IU/*l*，CPK 84IU/*l*，LDH230mg/dl，T-Bil 0.8mg/dl，BUN 27.4 mg/dl，Cr 1.8mg/dl，pH 7.306，PO2 96mmHg，PCO2 50mmHg，B.E. －1.5mmol/*l* であった．

腹部単純 X 線検査所見：入院時に小腸ガスの貯留，小腸の拡張を認めた．左横隔膜の挙上と判断し，縦隔は右に圧排されていた（**Fig. 1a**）．発症後 5 日目には左肺は全体に胸水貯留，無気肺の状態となった（**Fig. 1b**）．

術前腹部 CT：発症後 5 日目の CT にて横隔膜より左胸腔内に小腸が脱出し，左胸腔内に液体貯留，free air を認めた（**Fig. 2a，b**）．

以上より横隔膜ヘルニア，左胸腔内への消化管嵌入・穿孔の診断にて緊急手術施行した．

手術所見：上腹部正中切開にて開腹した．腹腔内を検索すると腸内容液による汚染は認めず，小腸は著明に拡張していた．食道裂孔は異常無く横隔膜左側後方に 3cm 程の小孔より回腸の脱出を認め嵌頓状態となっていた．ヘルニア門が小さくヘルニア門部にて回腸は絞扼され締め付けが高度

＜2010 年 3 月 24 日受理＞別刷請求先：芦川　和広
〒410-1118　裾野市佐野 713　裾野赤十字病院外科

Fig. 1 a：Chest X-ray showed abnormal bowel gas shadow in the left pleural cavity on admission. b：Preoperative chest XP showed massive effusion on left side of chest displacing heart to the right.

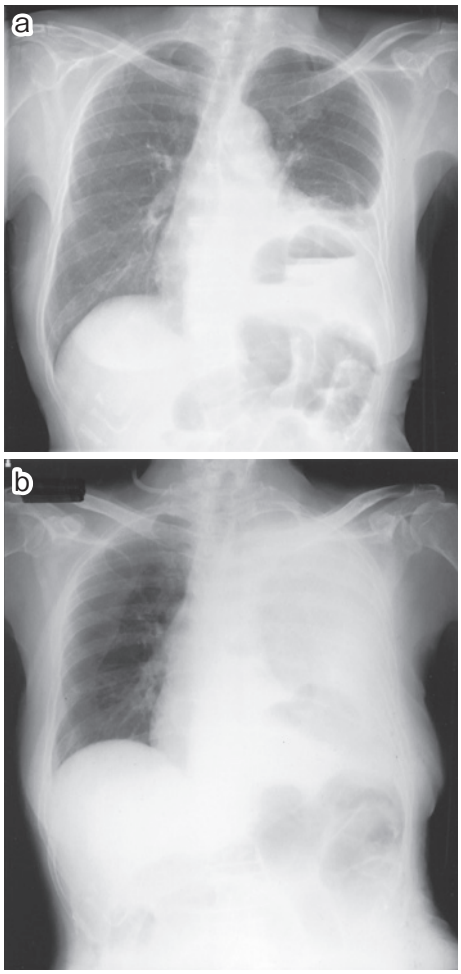

Fig. 2 a (coronal view), b (sagittal view)：Enhanced abdominal CT showed an enlarged small intestine intruding into the pleural cavity through the left Bochdalek's foramen.

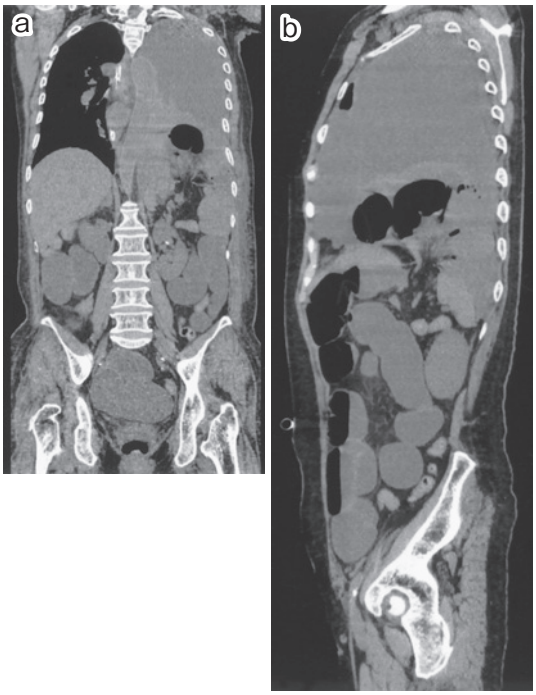

であり還納は困難なため横隔膜を 10cm ほど切開し嵌頓を解除し脱出した小腸を腹腔内へ還納した．ヘルニア門の横隔膜は全層欠損でヘルニア嚢は認めず, Bochdalek 孔ヘルニアと診断した. 回腸末端より 40cm の部位にて約 40cm の回腸が左胸腔内に脱出していた. 口側の回腸に径 15mm 程の穿孔部を認め，便臭ある消化液と食物残渣の胸腔内への流出汚染を認めた．胸腔内に脱出していた小腸は阻血壊死を来しており 40cm にわたり小腸部分切除術を行い，器械による機能的端々吻合を施行した．胸腹腔内を大量の生理食塩水にて洗浄し，左胸腔内に縦隔寄り，横隔膜上，肺尖部に 32 Fr トロッカーカテーテルを三本，第 VII，VIII 肋間より挿入し腹腔内には左横隔膜下とダグラス窩にドレーンを挿入した（**Fig. 3**）.

Bochdalek 孔，横隔膜欠損部はモノフィラメント吸収糸を用い縫合閉鎖し修復した．腹腔内を検索したが合併奇形は認めなかった.

切除標本・病理組織学的検査所見：部分切除された 43cm の回腸に絞扼痕と 15mm の穿孔部を認め，広範な壊死を来していた（**Fig. 4**）．病理組織学的に全層性の虚血性凝固壊死が確認され，周囲には急性および慢性炎症細胞浸潤がみられた．悪性所見は認められなかった.

術後経過：術後に膿胸を認め，抗生剤塩酸セフォゾプラン，硫酸アミカシンの併用静脈内投与を行った．癒着した胸膜間，葉間に貯留した胸水に感染が生じたと考えられた．細菌培養の結果 *Escherichia coli* を検出した. 胸腔ドレーンの低圧持

Fig. 3　Operative findings：Small intestine was incarcerated in the left Bochdalek's foramen.

Fig. 4　Hernia strangulation caused punch perforation of 15mm in the length 30cm from the Treitz ligament in the thoracic cavity. Necrotic ileum was resected about 40cm in the length.

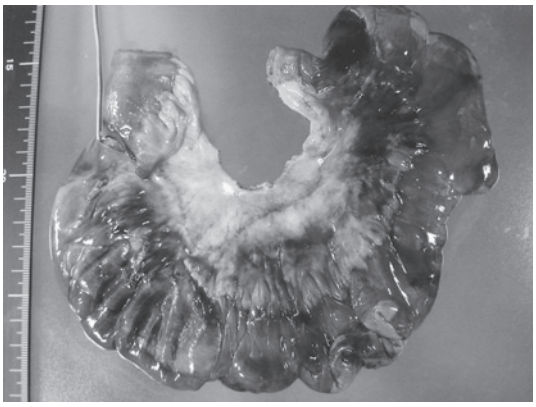

続吸引を行ったが改善せず，術後第 17 病日に左開胸により胸膜剥皮術を施行した．第 37 病日に軽快退院した．現在のところ再発を認めない．

考　察

Bochdalek 孔ヘルニアは先天性横隔膜ヘルニアの中では最も頻度が高く，多くは新生児期に重篤な呼吸循環障害を呈する疾患である．成人になって発見される症例はまれで Bochdalek 孔ヘルニア全症例の約 10% と報告されている[1)2)]．成人例では横隔膜に欠損を認めながらも新生児期には無症状で経過し成人になって初めて発症した先天性要素の強いものと，先天的な横隔膜脆弱部に外傷などの何らかの誘因が作用してヘルニアの生じた後天性の要素が強いものがあると考えられている[3)4)]．Wissen らは腹部手術後，胃腸炎後，腹膜炎後，外傷後など腹腔内圧の上昇後が誘因になると報告している[5)]．本症例では外傷の既往や明らかな誘因は問診上では認めなかった．

ヘルニア門は 3cm と比較的小さく，今回の症状が出現したときに小腸が脱出したものと推測する．症状は脱出した臓器の嵌頓や阻血に起因する腹痛や嘔吐などの腹部症状，ならびに胸腔内脱出腸管の拡張による呼吸困難などの胸部症状が多い[6)]．本症例でも腹痛，嘔吐，下痢などの消化器症状が主体であった．

本症は念頭におかないと，確診に至るまでに長い経過を有してしまうことが少なくないようである[1)]．高齢であり，胸部症状に乏しかったこともあり，本症例も診断までに時間を要した．胸部単純 X 線像では当初肺炎，無気肺による横隔膜の挙上，胸水貯留と判断しており，胸腔内の小腸ガス像を横隔膜の挙上と胃泡と思いこみ誤認することも少なくないと考える．左横隔膜付近に空気貯留像が複数確認できる場合は胃泡以外の当疾患も念頭に置く必要があると考える．診断には，胸腹部 CT の冠状断像，矢状断像が非常に有効である[7)]．後方視的に検討すると来院時に腹部 CT を施行していれば早期の診断も可能であったことは反省点である．

脱出臓器は一般に大腸が最も多く，脾臓，小腸，胃，大網なども比較的多くみられると報告されている[2)]．本邦での成人 Bochdalek 孔ヘルニアで消化管の穿孔・破裂を来した症例は（消化性潰瘍の腹腔内穿孔合併を除く），医学中央雑誌で「Bocdalek 孔ヘルニア」,「穿孔」をキーワードとして 1994 年から 2009 年までに検索したところ，自験例を含めて 7 例のみであり[3)8)~12)]，非常にまれと考える（**Table 1**）．胸腔内に穿孔したのは 6 例であり，腹腔内への穿孔は有田ら[8)]の 1 例のみであった．検索範囲では，Bochdalek 孔ヘルニアによる小腸の胸腔内穿孔した報告例は本症例のみであった．

Table 1 Reported cases of adult Bochdalek's hernia causing gastro-intestinal perforation in the thoracic cavity

Author	Year	Age/Sex	Herniated organ	Site of perforation	Approach	Outcome
Kashima[8]	1993	70/M	Transverse Colon	chest	laparotomy → thoracotomy	dead
Arita[9]	1994	37/M	Transverse Colon	abdomen	laparotomy	alive
Yoshida[10]	2001	61/F	Transverse Colon & Stomach	chest	laparotomy	dead
Hattori[3]	2006	22/F	Stomach	chest	laparotomy	alive
Yoshishiki[11]	2006	64/F	Stomach	chest	laparotomy	alive
Matsutani[12]	2008	50/M	Colon	chest	laparotomy → thoracotomy	alive
Our case		72/F	Ileum	chest	laparotomy	alive

手術経路としては開胸，開腹，開胸開腹があり[13)~16)]，近年では胸腔鏡視下手術も報告されている[3)17)]．消化管の非穿孔例であれば脱出臓器の還納とヘルニア門の縫合閉鎖にて手術は完結できるであろうが，本症例では胸腔内にて消化管穿孔を来し，腸切除・吻合再建が必要なため腹腔よりのアプローチが有効と考え，開胸への移行も考慮しつつ開腹にて手術を施行した．本症例では横隔膜を切開し胸腔内は多量の生理食塩水で洗浄しドレーンも3本挿入しているが，術後膿胸を来しており十分洗浄することが必要であったと考える．松谷ら[12)]は胸腔内消化管穿孔の場合には，穿孔や腸管壊死を生じて胸膜炎を生じた場合，術後の胸膜炎や膿胸を予防するため開胸による徹底した胸腔内洗浄が必要であるとしている．通常，胸腔内への消化管穿孔は横隔膜ヘルニアや横隔膜損傷などの特殊な状況においてしか起こりえない．穿孔による消化管内容の流出が胸腔内と腹腔内の違いによっても対応を考慮する必要があると考える．まれな病態ではあるが重篤な救急疾患であり，早急に診断，緊急手術を施行することが必要であると考えられる．

文　献

1) 三好新一郎，門田康正，中原数也ほか：成人Bochdalek孔ヘルニア　—3自験例と本邦報告58例の検討—．日胸外会誌　**31**：1587—1593, 1983
2) 浜田弘巳，澤谷礼兒，黒田健司ほか：無症状で発見された成人Bochdalek孔ヘルニアの1治験例．北海道外科誌　**32**：58—61, 1987
3) 服部正興，玉内登志雄，久世真悟ほか：胸腔内で胃穿孔をおこした成人Bochdalek孔ヘルニアの1例．日臨外会誌　**67**：1537—1540, 2006
4) 増田　崇，桑原亮彦：閉塞性黄疸を合併した成人型Bochadalek孔ヘルニアの1手術例．日消外会誌　**40**：1690—1693, 2007
5) Wiseman NE, MacPherson RI："Acquired" congenital diaphragmatic hernia. J Pediatr Surg **12**：657, 1977
6) 大浦裕之，近藤　丘，岩淵　悟ほか：成人型Bockdalek孔ヘルニアの2治験例．胸部外科　**49**：420—423, 1996
7) 白澤文吾，古川昭一，俊美貴明ほか：診断にMRIとdirect coronal CTが有用であった遅発性外傷性横隔膜ヘルニアの1手術例．胸部外科　**54**：885—887, 2001
8) 賀島俊隆，井上恒一，久米誠人ほか：Bochdalek孔ヘルニアによる胸腔内結腸穿孔の1症例．胸部外科　**46**：819—822, 1993
9) 有田　毅，多田　出，竹内裕昭ほか：汎発性腹膜炎を併発した成人のBochdalek孔ヘルニアの1例．日臨外医会誌　**55**：3064—3067, 1994
10) 吉田透明，枝澤　寛，野納邦昭ほか：結腸の完全断裂をきたした成人Bochdalek孔ヘルニアの1例．日臨外会誌　**62**：929—933, 2001
11) 吉敷智和，志田晴彦，根岸真人ほか：脱出胃の穿孔により気胸・膿胸を呈した横隔膜ヘルニアの1例．日臨外会誌　**67**：1533—1536, 2006
12) 松谷泰男，間中　大，平田義弘ほか：胸腔内結腸穿孔をきたした成人Bochdalek孔ヘルニアの1例．臨床外科　**63**：1009—1013, 2008
13) 幸部吉郎，山本義一，高石　聡ほか：受傷3年後に発症した外傷性横隔膜ヘルニアの1例．日臨外会誌　**66**：1037—1040, 2005
14) 益子邦洋，辻井厚子，大塚敏文：胸部外傷に対す

る胸腔鏡視下手術．日臨外会誌　**49**：535―540, 1994
15) Brusciano L, Izzo G, Maffectone V et al：Lparoscopic treatment of Bochdalek hernia without the use of a mesh. Surg Endosc **17**：1497―1498, 2003
16) Yamaguchi M, Kawano H, Hashizume M et al：Thoracoscopic treatment of Bochdalek hernia in the adult：report a case. Ann Thorac Cardiovasc Surg **8**：106―108, 2002
17) 奥田勝裕，佐野正明，成田　洋ほか：イレウス症状で急激に発症した遅発性外傷性横隔膜ヘルニアの1例．日臨外会誌　**66**：1895―1898, 2005

A Case of Adult Bochdalek Hernia causing Small Intestinal Perforation in the Thoracic Cavity

Kazuhiro Ashikawa, Masafumi Katayama*, Koji Kamio*,
Takayuki Asano* and Hiroyuki Komoriyama*
Deapartment of Surgery, Susono Red Cross Hospital
Department of Gastrointestinal and General Surgery, St. Marianna University Yokohama City Hospital*

Most Bochdalek hernias are observed in infancy, and adult cases are very rare. We report such a case perforating the small intestine in an adult suffering serious clinical complications. A 72-year-old woman admitted for nausea, abdominal pain, underwent emergency surgery for a left diaphragmatic hernia with small-intestine incarceration and thoracic cavity perforation. A defect in the left diaphragm was diagnosed as a Bochdalek hernia entered by 40cm of the ileum in the left chest. Hernia strangulation caused a 15mm punch in the thoracic cavity, necessitating partial small-intestine resection including the perforation site. The diaphragmatic defect was closed with interrupted sutures and herniation repaired by closing the left Bochdalek foramen. Such subjects should undergo surgery as soon as possible after diagnosis.

Key words：Bochdalek hernia, adult Bochdalek hernia, perforation

〔Jpn J Gastroenterol Surg 43：1054―1058, 2010〕

Reprint requests：Kazuhiro Ashikawa　Deapartment of Surgery, Susono Red Cross Hospital
713 Sano, Susono, 410-1118 JAPAN

Accepted：March 24, 2010

©2010 The Japanese Society of Gastroenterological Surgery　Journal Web Site：http://www.jsgs.or.jp/journal/