日消外会誌　43（10）：1059～1063，2010年

症例報告

Billroth II 法再建後の Braun 吻合と輸出入脚の腸間膜間隙に全小腸が嵌頓し内ヘルニアを呈した１例

国立病院機構嬉野医療センター外科，同　放射線科*

黨　　和夫　　荒井　淳一　　柴田　良仁
生田　安司　　岡　　忠之　　福井健一郎*

症例は 76 歳の男性で，40 年前に胃潰瘍で胃切除術の既往があった．他院入院中に嘔吐，腹痛が出現し，腹部 CT でイレウスが疑われ当院に救急搬送された．腹部は緊満し周期的な疝痛あるも筋性防御は認めない．腹部 CT ではほぼ全小腸が拡張し腹水も認め絞扼性イレウスの診断で緊急手術を施行した．小腸は高度に拡張し暗赤色を呈していた．回腸末端側へ引き出すように嵌頓小腸を順序よく送り Braun 吻合近くまで戻した時点で絞扼がすべて解除された．Braun 吻合と輸出入脚間の腸間膜間隙に Braun 吻合部直下から回腸末端近くまでの小腸が嵌入し，内ヘルニアを呈していた．整復後に小腸の血行は改善し腸管切除は行わなかった．ヘルニア門の腸間膜間隙は縫合閉鎖した．Billroth II 法再建術後の胃空腸吻合と Braun 吻合間の腸間膜間隙に小腸が嵌頓した内ヘルニアは極めてまれであり，若干の文献的考察を加え報告する．

はじめに

胃切除術に伴う Billroth II 法による再建後の合併症には，吻合部狭窄や輸入脚症候群，輸出脚の腸重積などが挙げられる[1]．今回，我々は胃切除術後 40 年が経過して，Braun 吻合部と輸出入脚部からなる腸間膜間に全小腸が嵌頓した内ヘルニアによりイレウスを来した１症例を経験した．この機序によるイレウスは極めてまれであり若干の文献的考察を加えて報告する．

症　　例

症例：76 歳，男性

主訴：腹痛，嘔吐

既往歴：40 年前に胃潰瘍で胃切除術を施行．

家族歴：特記事項なし．

現病歴：2007 年５月よりビタミン欠乏性末梢神経障害で他院に長期入院中であった．８月中旬，急に腹痛，嘔吐が出現した．腹部 CT でイレウスが疑われたため，精査・加療目的で当院に救急搬送された．

＜2010 年３月 24 日受理＞別刷請求先：黨　　和夫
〒843-0393　嬉野市嬉野町大字下宿丙 2436　国立病院機構嬉野医療センター外科

入院時現症：上腹部正中に手術創を認めた．腹部は全体に膨隆・緊満し，周期的な疝痛を認めたが筋性防御は認めなかった．腸音は微弱で金属音は聴取しなかった．

入院時血液検査所見：WBC 7,100/ul，CRP 0.29 mg/dl と炎症反応は認めないが，BUN 28.9mg/dl，Cr 1.75mg/dl，Na 133mEq/L，K 6.5mEq/L，Cl 99mEq/L と脱水による腎機能異常を認めた．CPK 109IU/L と LDH 165IU/L は正常範囲内であった．血液ガス分析で BE －5.5mmol/L と代謝性アシドーシスを認めた．

腹部単純 X 線検査所見：腹部全体に小腸ガスの著明な増加と小腸の拡張を認めた（**Fig. 1**）．

腹部単純 CT 所見：ほぼ全小腸が拡張し，腹部正中の臍のレベルでは拡張した複数の小腸ループが集まりくちばし状に狭小化していた（**Fig. 2a**）．また，横隔膜窩やダグラス窩にやや濃度の高い腹水を認めた（**Fig. 2b**）．

以上より，絞扼性イレウスと診断し緊急手術を施行した．

手術所見：中腹部正中切開で開腹した．上腹部の癒着は軽度であった．腹腔内には白色で混濁し

Fig. 1　Abdominal roentgenogram showed dilatation of almost all the small intestine.

Fig. 2　a：Abdominal CT revealed strangulation of the small intestine（white arrow), and multiple dilated loops consist of almost all the small intestine. b：Abdominal CT revealed high density ascites at the right subphrenic space（white arrow).

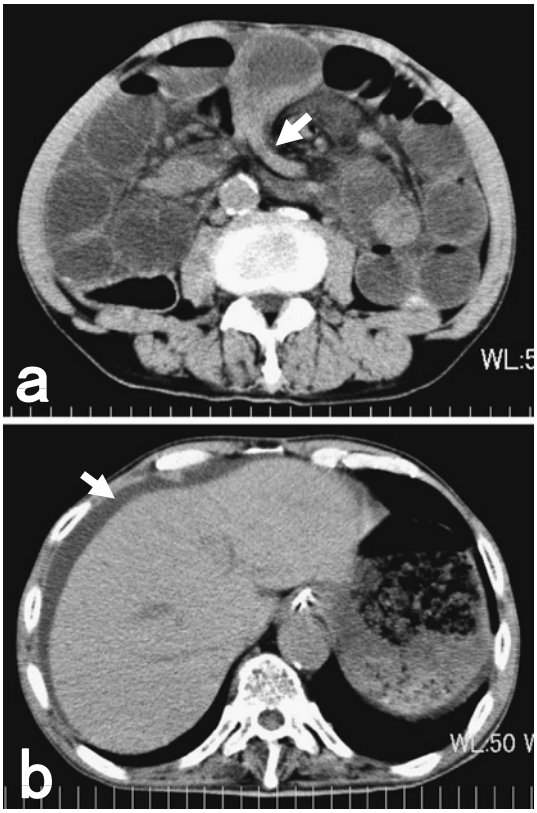

た腹水が中等量見られ，腹腔内には暗赤色に変色し拡張した小腸を多量に認めた．腹腔内を検索すると，前回の胃切除は結腸前経路の Billroth II 法再建であり，この Braun 吻合と輸出入脚間の腸間膜内に全小腸が嵌頓する内ヘルニアによるイレウスと確認できた（**Fig. 3**).

回盲部方向へ嵌頓した小腸を順序良く引き出すことで整復した．嵌頓した小腸は徐々に色調が回復したため切除は行わなかった．ヘルニア門である腸間膜間隙は径約 20cm と大きく，再発予防の目的で縫合閉鎖した.

Retrospective に術前の CT 画像を冠状断で再構成すると，胃と連続する拡張のない小腸ループを確認することができた（**Fig. 4**)．このループがヘルニア門を描出している可能性はあるが，造影 CT ではないため確証はできなかった.

術後経過：術後に肺炎を併発したが抗生剤投与により改善した. 術後 35 日目に紹介元の病院へ転院となった.

考　察

胃切除術に伴う Billroth II 法再建後の合併症には，出血や縫合不全，重積のほかに輸出入脚に関連したさまざまな通過障害が報告されている[1]. そのうち輸入脚に関連した通過障害を総称して輸入脚症候群といい，種々の経過と形態を呈する．Wells ら[2]は胆汁性の嘔吐の頻度が月 1 回よりも少ない軽症，週 1 回よりも少ない中等症，週 1 回以上みられる重症の 3 型に分けており，さらに Blomstedt ら[3]は重症型を急な経過で十二指腸の著明な拡張から循環障害を来し穿孔へと至る急性型と，食後に多量の胆汁性嘔吐を呈し消化不良や体重減少を来す慢性型に分けている．本邦では陣内[4]が輸入脚症候群（afferent loop syndrome）と輸入脚盲係蹄症候群（blind loop syndrome）に分類し，松林ら[5]は，前者を慢性輸入脚症候群と輸入脚

Fig. 3 Schema of operation findings. Almost all of the small intestine was incarcerated into the mesenteric gap between the efferent loop and afferent loop, showing a form of internal hernia. The hernia orifice consisted of mesenteric gap was closed by suturing. We could reposition by feeding the incarcerated small intestine to the terminal ileum direction (black arrow). Bowel resection was not performed.

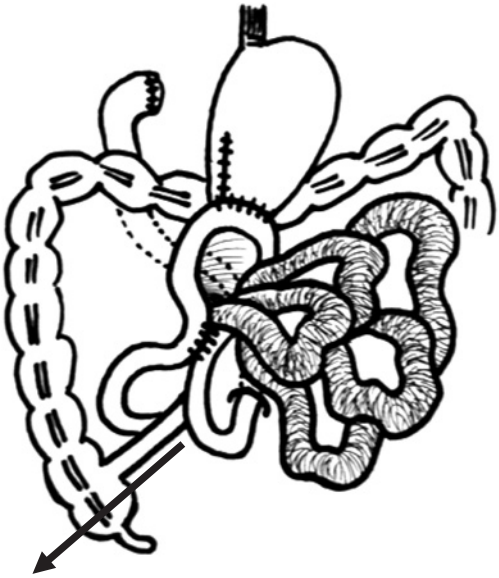

Fig. 4 In this case, coronary images reconstructed with the preoperative plain CT showed non-dilated small intestine loop (white arrows), connecting to the rest stomach (white arrow head). There is a possibility that this loop demonstrated the hernia orifice. ＊(astarisk)：transverse colon.

逆流症および穿孔性腹膜炎を来し致死的となりうる輸入脚閉塞症の三つに分けている．

輸入脚が過長の場合は内ヘルニア，屈曲，癒着を来すことが多いとされ，輸入脚閉塞症の原因として内ヘルニアは46.8～62.5% を占めると報告されている[1)5)6)]．内ヘルニアの形式としては，輸入腸管または輸出腸管が胃空腸後間隙へ嵌入するいわゆる retroanastomotic hernia が多く，Braun 吻合と輸出入脚間の腸間膜間隙への腸管の嵌入によるものは極めてまれである[7)～9)]．

ほかに Braun 吻合に起因する合併症には，遠位空腸が Braun 吻合を通って輸入脚内に逆行性に嵌入する小腸重積症の報告がある[10)11)]．

Braun 吻合と輸出入脚間の腸間膜間隙への内ヘルニアの報告は，1983 年から 2008 年の期間で医学中央雑誌および JMEDPlus をデータベースとして「Braun 吻合」,「内ヘルニア」,「胃切除」をキーワードに検索したところ，論文報告が 2 例[7)12)]で，会議録を 3 例認めた[13)～15)]．

これら 5 症例と自験例を含めた 6 症例における検討結果を **Table 1** に示す．発症時の平均年齢は 59.7 歳で，全例男性であった．半数は術前診断がイレウスであったが，Braun 吻合と輸出入脚間への内ヘルニアと正診できた症例はなかった．近年のマルチスライス CT などの画像診断の進歩により，今後は術前に診断が可能となる症例も見られるであろう．

4 症例は初回手術から 20 年以上が経過して発症しており，それらの平均年齢は 68.0 歳であった．加齢による支持組織の脆弱化も病因の一つである可能性がある．

また，この 4 症例は全小腸がヘルニア内容として嵌頓していたにもかかわらず，腸管切除に至った症例は 1 例もなかった．このことは，Braun 吻合と輸出入脚間で形成されるヘルニア門は大きく幅広いため，嵌頓した腸管が限局した blind loop として絞扼されることはなく，大量の小腸が嵌頓して初めてイレウス症状が出現すると推察され

Table 1　Reported cases of internal hernia incarcerated into the mesenteric gap between the efferent and afferent loop after Billroth II gastrectomy

Author	Year	Age	Gender (M/F)	Diagnostic Method	Preoperative Diagnosis	Operation Method	Ante- or Retro-colic**	Circulatory Disturbance	Resection of Intestine	Contents of Hernia	Interval after Gastrectomy
Chikaishi[13]	1986	59	M	N.D.	Ileus	Reposition +Closure*	N.D.	N.D.	-	Small Intestine (Total)	20years
Noguchi[14]	1989	50	M	X-ray	Ileus	Reposition +Closure*	Ante-colic	+	-	Small Intestine	6years
Sakai[7]	1992	36	M	N.D.	Perforation	Reposition +Closure*	Ante-colic	N.D.	-	Small Intestine (1m)	5days
Ishizaka[15]	2008	59	M	CT	Peritonitis	Reposition +Closure*	N.D.	-	-	Small Intestine (Total)	41years
Kashiwagi[12]	2009	78	M	CT	Perforation	Reposition +Closure*	Ante-colic	N.D.	-	Small Intestine (Total), Cecum	38years
Our Case		76	M	CT	Ileus	Reposition +Closure*	Ante-colic	+	-	Small Intestine (Total)	40years

Closure *：Closure of the mesenteric gap
Ante- or Retro-colic **：Ante-colic or Retro-colic anastomosis at the time of Gastrojejunostomy
N.D.：No Description

る．柏木ら[12]は3か月前より繰り返すイレウス症状を呈した症例を報告しており，ヘルニア嵌頓の完成には長期間を要すると述べている．

一般に Braun 吻合は術後 4〜5 日で腸管膜と癒着するとされ，輸出入脚間の間隙を縫合することは少ないとされている[7]．

術後の癒着に加え，全小腸が拡張した不良な術野において短時間で内ヘルニアのオリエンテーションをつけ整復することは容易なことではないことから，Billroth II 法で再建した手術歴のある患者に全小腸の拡張を呈するイレウスを認めた際は，残胃−Braun 吻合間の輸出入脚の腸間膜間隙に生じた内ヘルニアの存在も念頭に置いて治療に臨むことを勧めたい．

本ヘルニアの発症予防に関しては，一般的な胃切除術後の内ヘルニアの発症予防と同様に，①可能なかぎり Billroth II 法再建を避けること，②胃空腸吻合は結腸後に吻合とすること，③輸入脚を必要以上に長くしないことに加え④本疾患のヘルニア門である Braun 吻合と輸出入脚間で形成される間隙をできるだけ小さくすること，さらに縫合閉鎖することが肝要である．また，酒井ら[7]は胃腸吻合の際の腸管吻合部の捻れが吻合腸管の異常運動につながることから，捻れのない吻合の大切さを述べている．

残胃−Braun 吻合間の輸出入脚の腸間膜間隙に全小腸が嵌頓して生じる内ヘルニアは極めてまれな病態の疾患ではあるが，その存在を念頭に入れることは臨床的意義があると考える．

文　献

1) 三浦敏夫，原田達郎，石井俊世ほか：胃切除術後輸入脚閉塞症．消外　**5**：269—277, 1982
2) Wells CA, MacPhee IW：The afferent loop syndrome：bilious regurgitation after subtotal gastrectomy and its relief. Lancet **II**：1189—1193, 1952
3) Blomstedt B, Dahlgren S：The afferent loop syndrome. Acta Chir Scand **120**：347—357, 1961
4) 陣内伝之介：消化器系の後遺，合併症．現代外科学大系 20．中山書店，東京，1968，p153—157
5) 松林富士男，佐藤薫隆：B II 法と胃切除術後の輸入脚閉塞について．手術　**20**：453—460, 1966
6) 北里誠也，加来信雄，藤政篤志ほか：胃切除後輸入脚閉塞症の検討．日臨外医会誌　**49**：520—526,

1988
7) 酒井憲見，神代龍之介，秀島　輝ほか：胃切除後Braun吻合下の内ヘルニアによる急性輸入脚閉塞症の1例．消外　**15**：1529—1531, 1992
8) 伊神　剛，山口晃弘，磯谷正敏ほか：十二指腸穿孔をきたした輸入脚閉塞症の1例—輸入脚閉塞症自験例16例の検討を含めて—．日臨外医会誌 **58**：820—825, 1997
9) Rutledge RH：Retroanastomotic hernias after gastrojejunal anastomoses. Ann Surg **177**：547—553, 1973
10) 佐竹信祐，遠山一成，伊舎堂用大ほか：Braun吻合を通って嵌入したBillrothII法胃切除術後空腸胃重積症の1例．外科　**65**：1348—1350, 2003
11) 山本晃太，小西富夫，元吉　誠ほか：Braun吻合に嵌頓した逆行性小腸重積症の1例. 手術　**54**：285—288, 2000
12) 柏木孝仁，高松祐治，古賀　裕ほか：Braun吻合を原因とした内ヘルニアの1例．大分医会誌 **27**：26—28, 2009
13) 近石登喜雄，金田成宗，砂川文彦ほか：胃切除後Braun吻合輸出入脚間に小腸が嵌入した内ヘルニアの一例．岐阜大医紀　**34**：694—695, 1986
14) 野口吉文，田端正己，河村勝弘ほか：胃切除後Braun吻合輸出入脚間に全小腸が嵌入した内ヘルニアの1例．日消外会誌　**22**：1686, 1989
15) 石坂貴彦，神谷里明，山中秀高ほか：外傷機転により小腸穿孔を来した内ヘルニアの1例. 日消外会誌　**41**：1380, 2008

A Case of Internal Hernia Incarcerated into the Mesenteric Gap between the Efferent and Afferent Loop after Billroth II Gastrectomy

Kazuo To, Junichi Arai, Yoshihito Shibata,
Yasushi Ikuta, Tadayuki Oka and Kenichiro Fukui*
Department of Surgery and Department of Radiology*,
National Hospital Organization, Ureshino Medical Center

We report an extremely rare case of internal hernia incarcerated into the mesenteric gap between a gastrojejunostomy and Braun anastomosis after Billroth II gastrojejunostomy. A 76-year-old man who had undergone gastrectomy 40 years earlier and seen for vomiting and regular abdominal colic pain but without metallic sounds or muscular defense was found in abdominal computed tomography to have an almost completely dilated small intestine, suggesting strangulated ileus. Emergency surgery showed almost all of the small intestine to be dilated and dark red. We repositioned the incarcerated intestine by feeding it toward the terminal ileum. The incarcerated intestine fit into the mesenteric gap between efferent and afferent loops taking the form of an internal hernia. No bowel resection was required. The hernia orifice constructed by the mesenteric gap was closed by suturing.

Key words：internal hernia, Braun anastomosis, mesenteric gap

〔Jpn J Gastroenterol Surg 43：1059—1063, 2010〕

Reprint requests：Kazuo To　Department of Surgery, National Hospital Organization Ureshino Medical Center
2436 Shimojuku, Ureshino, 843-0393 JAPAN

Accepted：March 24, 2010

©2010 The Japanese Society of Gastroenterological Surgery　Journal Web Site：http://www.jsgs.or.jp/journal/