日消外会誌　43（10）：1064～1068，2010年

症例報告

直腸膀胱窩の腹腔外孤立性転移再発を治癒切除しえた上行結腸癌の１例

坂出市立病院外科，香川大学医学部附属病院病理部[1]，三木内科胃腸科医院[2]

近藤　昭宏　　浅野　栄介　　諸口　明人
岡田　節雄　　門田　球一[1]　　三木　　洋[2]

上行結腸癌術後，直腸膀胱窩の腹腔外組織への孤立性転移再発に対し根治的切除を行い，長期間無再発生存がえられた１例を経験した．症例は68歳の男性で，平成13年４月に上行結腸癌に対し結腸右半側切除術が施行された．腫瘍マーカーが高値となってきたため平成15年10月に精査が施行された．骨盤部CTで精嚢の背側の直腸壁に接し16mmの腫瘤が指摘され，生検で直腸粘膜下層に高分化型腺癌を認めた．手術は低位前方切除術を施行した．直腸膀胱窩の腹膜には異常を認めなかった．腫瘍はRbで直腸壁に浸潤していた．病理組織学的にも病変部は粘膜下層から直腸壁外にあり，粘膜層には浸潤を認めず直腸膀胱窩の腹腔外への孤立性転移と診断した．再発に対する手術を施行し５年以上たった現在も再発の徴候を認めていない．骨盤腔内の孤立性腹膜外再発はまれで，これまで長期無再発生存の報告はなく，文献的考察を含め報告する．

はじめに

大腸癌のまれな再発形式として直腸膀胱窩の腹腔外組織への転移が報告されている[1)～4)]．今回，我々は上行結腸癌術後に同部位への孤立性転移再発した症例に対し根治的切除を行い，長期間無再発生存がえられた１例を経験したので報告する．

症　　例

患者：68歳，男性

主訴：腫瘍マーカー（CEA）高値

既往歴：64歳より糖尿病，狭心症，陳旧性心筋梗塞で加療されていた．平成13年４月に上行結腸癌で結腸右半側切除術（D3）が施行され，術後病理組織学的検査で２型，2×3cm，well，a2，ly1，v0，n0，P0，H0，M（－），StageII，根治度A（大腸癌取扱い規約　第６版[5)]による）と診断された．術後，tegafur/uracilの経口抗癌剤による補助化学療法が施行された．

家族歴：特記事項なし．

現病歴：術後外来通院で経口抗癌剤を内服継続していたが，術後２年目より徐々に腫瘍マーカーが高値となり平成15年10月に精査が施行された．

入院時現症：血圧142/82，脈拍84/分，整，体温36.2度，腹部に手術創を認める以外に明らかな異常所見を認めなかった．

血液生化学検査：CEA値は平成14年10月には4.7ng/ml（正常値5.0ng/ml以下）であったが，平成15年４月に5.2ng/ml，今回平成15年10月には6.9ng/mlと徐々に高値となっていた．CA19-9はいずれも正常範囲内であった．その他には異常所見を認めなかった．

骨盤部CT：経時的に平成14年９月，平成15年１月，平成15年10月の所見を提示した．平成15年10月の検査で，初めて精嚢の背側で直腸壁に接した16mmの腫瘤が指摘された．しかし，見直しにより直腸壁外に経時的に徐々に増大する腫瘤影を認めた（**Fig. 1A～C**）．

下部消化管内視鏡検査：直腸に襞の集中を伴う粘膜浮腫，中心壊死様の陥凹性病変を認めたものの，明らかな潰瘍形成は認めなかった（**Fig. 2**）．

生検標本所見：腸管壁に対する水平断で，粘膜

＜2010年３月24日受理＞別刷請求先：近藤　昭宏
〒762-0031　坂出市文京町1―6―43　坂出市立病院外科

Fig. 1 Pelvic CT：(A) September 2002, (B) January 2003, (C) October 2003. The tumor which increased gradually over a period of time near the outside of the rectum wall was shown (arrow).

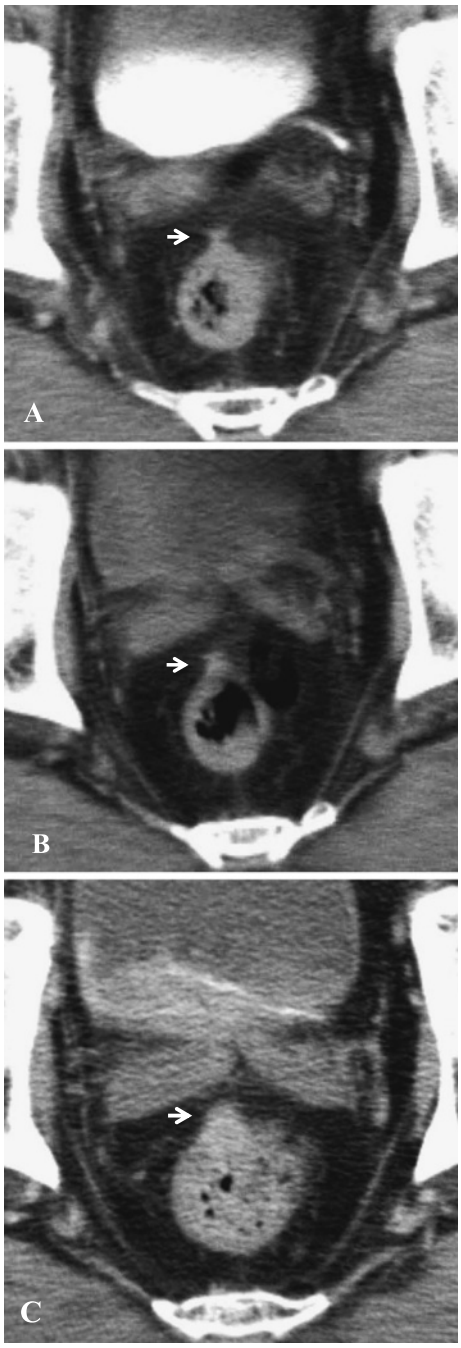

Fig. 2 Colonoscopy：It shows the centering of the fold, the mucosal edema and the mucosal concavity with a central necrosis appearance at the rectum.

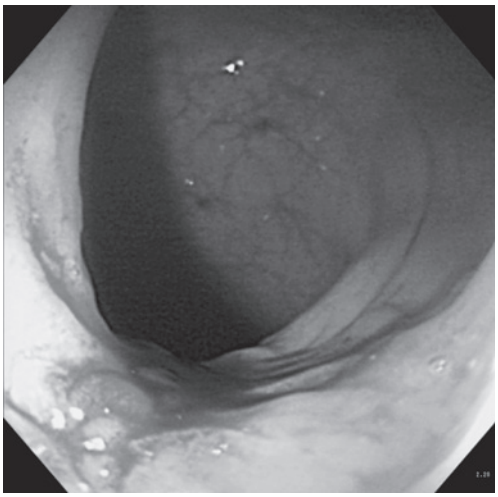

Fig. 3 The finding of endoscopic biopsy (H.E. × 100). The mucosal layer was seen in the circumference like a concentric circle on the horizontal section of the wall in the intestinal tract. Adenocarcinoma didn't exist at the mucosal layer however existed in the submucosa.

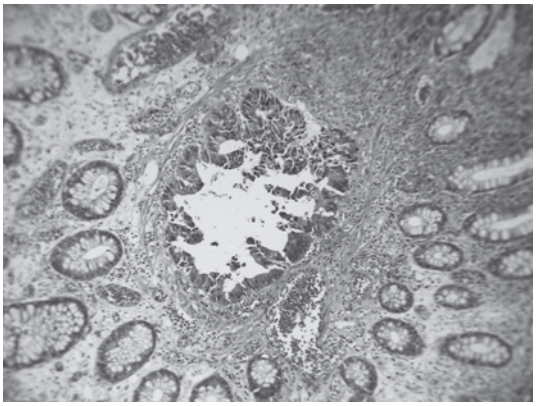

が同心円状に全周性に認められ，その粘膜下層内に高分化型腺癌を認めた（**Fig. 3**）.

手術：平成 15 年 10 月に低位前方切除術を施行した．明らかな腹水，腹膜播種，肝転移は認めなかった．直腸膀胱窩の腹膜には異常を認めなかった．腫瘍は精嚢とは明瞭に境界されて，その背側

Fig. 4　Macroscopic findings of the resected specimen. The arrows show the area of submucosal tumor. The size was 1.0 × 2.0cm. The tumor invaded the rectum however most of it was outside of the wall. There was not a rise on the mucosal surface however a depression from the outside wall. The mucosal layer was kept and didn't admit an ulcer. Histological specimens were created in the square range.

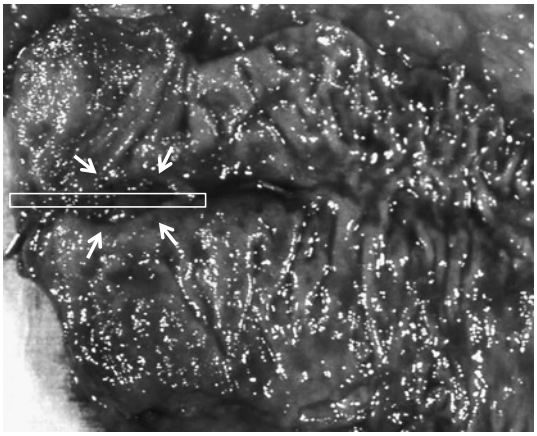

に存在しRbで直腸壁に浸潤していた．また，周囲リンパ節の腫大は認めなかった．

切除標本：腫瘤は直腸壁に浸潤していたが大部分は壁外に存在し粘膜面は周堤もなく臍状陥凹となり壁外から引き込まれていた．肉眼所見では粘膜層は保たれており，潰瘍形成はないものと判断した（**Fig. 4**）．

病理組織学的検査所見：初回手術時の大腸原発巣と同じ高分化型腺癌であった．病変は陥凹部を中心に粘膜下層から直腸壁外の剥離面に広がっていたが粘膜層には浸潤を認めなかった（**Fig. 5A, B**）．また，腫瘍内にはリンパ節組織は認められなかった．以上から，転移巣として矛盾しないものと考えられた．

以上から，上行結腸癌術後に再発した直腸膀胱窩の腹腔外への孤立性転移と診断した．術後半年間levofolinatecalcium/fluorouracil療法を施行した．その後，患者の希望もありtegafur/uracilの経口補助化学療法を継続している．再発に対する手術を施行し5年以上経過した現在も再発の徴候を認めていない．

Fig. 5　Histological findings of the cental area of the mucosal fold（H.E. stain；A, the loupe image；B, × 20 of the square part of A）. It is a well differentiated adenocarcinoma which is the same as the colon cancer from the first operation. The cancer was spreading from the submucosa to the delamination surface out of the rectum wall（A, arrows）. However, there was no cancer in the mucosal layer（B）.

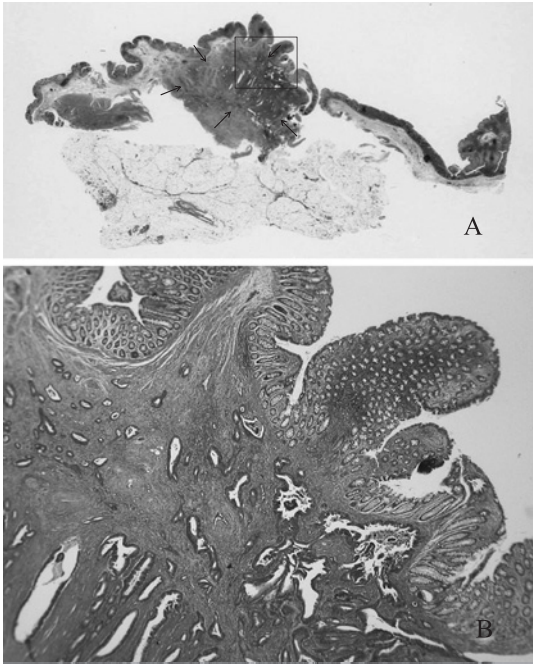

考　察

大腸癌の再発形式には血行性転移，リンパ行性転移，腹膜播種，局所再発などがある．腹膜播種のうち，直腸膀胱窩ないしは直腸子宮窩に再発したものはSchnitzler転移と呼ばれている．しかし，今回の我々の症例は直腸膀胱窩の腹膜外に再発したもので腹膜との連続性もなくSchnitzler転移とは異なった転移機序が考えられる．医学中央雑誌で「大腸癌」,「腹腔外」ないしは「腹膜外」をキーワードに1983年から2009年6月まで検索したところ，骨盤腔内の孤立性腹膜外再発の報告は自験例も含め5例のみであった（**Table 1**）[1)~4)]．いずれも症例は男性で直腸膀胱窩の腹膜外で精嚢の背側に再発していた．組織型には特徴的な傾向はないが，全例が同様の部位に再発しており特有の再発

Table 1 Reported cases of recurrent solitary tumor to intrapelvic extraperitoneum from colon cancer in Japan

Case	Author	Year	Age/Sex	Primary location	Stage	Recurrence	Histological findings Primary/Recurrence	Prognosis
1	Hatate[1]	2002	54/Male	Descending colon	IIIa (ss, n1, ly1, v1)	53 months	Moderate/Moderate	Alive 1 years
2	Hibino[2]	2005	51/Male	Cecum	IIIa (se, n1, ly1, v2)	7years	Poor/Unknown	Alive 4 months
3	Inokuma[3]	2006	62/Male	Cecum	IV (ss, n4, ly1, v1)	17 months	Well/Well	Died 44 months
4	Dabanaka[4]	2007	51/Male	Descending colon	IV (se, n2, ly2, v2, P2)	16 years	Moderate/Unknown	Unknown
5	Our case		68/Male	Ascending colon	II (a2, n0, ly1, v0)	30 months	Well/Well	Alive 5 years

形式や転移経路があることが推察される．駄場中ら[4]は，初回手術がSchnitzler転移を合併切除するため直腸膀胱窩の腹膜を切開した症例であったことから腹膜播種に起因した再発の可能性を示唆している．しかし，自験例も含めた他の4例は初回手術時にも再発手術時にも腹膜播種を認めず，また直腸膀胱窩の腹膜切開などの手術操作も加えられていないため腹膜播種や手術操作による着床などの可能性は否定的であった．そこで，猪熊ら[3]はリンパ行性転移，旗手ら[1]や日比野ら[2]は血行性転移の可能性をそれぞれ報告し，転移形式については一定の見解が得られていない．猪熊らはリンパ行性転移の可能性について中枢側のリンパ流が転移によって障害され，いまだ解明されていない後腹膜経路のリンパ流による転移の可能性を考察したが，自験例ではリンパ管侵襲陽性であったが，リンパ節転移を認めずリンパ行性転移の機序は否定的と考えられた．また，旗手らや日比野らの述べた血行性転移の可能性については，我々の症例では初回手術の原発巣において静脈侵襲を認めず血行性転移は否定的と思われた．しかし，Elastica van Gieson染色などを併用した全割連続切片などで詳細に検討することで静脈侵襲の評価が変わる可能性があり，血行性転移については完全には否定できないものと思われた．いずれにしても，転移形式を明らかにしていくためには，今後さらなる症例の蓄積による臨床的，病理組織学的な検討が必要である．

また，予後に関して，旗手らが術後1年，日比野らが術後4か月の無再発生存を報告しているが，猪熊らの症例は術後3年8か月で多臓器に転移し死亡している．確認できた中では，5年以上の長期無再発生存が得られたのは自験例が初めての報告になる．肺や肝転移については，切除可能であった症例の5年生存率はそれぞれ30～40％[6]，20～50％[6]と報告されており，切除可能な症例では手術が第1選択とされている[7]．また，腹膜や腹壁再発であっても切除後長期生存が得られた報告[8)～10)]もあり，腹膜外の転移再発に関しても根治切除が可能であれば，また特にそれが孤立性であれば，手術を治療法の第1選択として積極的に検討するべき再発形式であると考えられた．

文　献

1）旗手和彦，中村隆俊，大谷剛正ほか：下行結腸癌術後に骨盤腔内腹腔外に転移性腫瘍をきたした1例．手術　**56**：1844―1848, 2002

2）日比野正幸，千木良晴ひこ，亀岡伸樹ほか：盲腸癌術後7年目に腹腔外骨盤内に転移をきたし骨盤内臓全摘術を施行した1例. 日臨外会誌　**66**：856, 2005

3）猪熊孝実，池松禎人，木田栄郎ほか：直腸膀胱窩の腹膜外結合組織へ孤立性転移再発を呈した盲腸癌の1例．日消外会誌　**39**：626―630, 2006

4）駄場中研, 小林道也, 岡本　健ほか：StageIV下行結腸癌術後16年で骨盤腔内腹膜外再発を認めた1例．日臨外会誌　**68**：1821―1825, 2007

5）大腸癌研究会編：大腸癌取扱い規約．第6版．金原出版，東京，1998

6）番場嘉子，板橋道朗，亀岡信悟：大腸癌．消外　**32**：580―583, 2009

7）長谷川博俊，石井良幸，遠藤高志ほか：結腸癌診断と治療法の選択．消外　**32**：902―908, 2009

8）西岡文三，中西正芳，小谷達夫ほか：ダグラス窩

再発に対して骨盤内臓全摘が行われ，長期生存している大腸癌の一例．癌治療と宿主　9：261―267, 1997
9）井内武和，平井　孝，金光幸秀ほか：直腸膀胱窩再発に対し治癒切除をしえたS状結腸癌の1例．日消外会誌　36：1630―1635, 2003
10）安井幹央，平井　孝，加藤知行ほか：結腸癌腹壁瘢痕再発の1切除例．日消外会誌　30：1018―1022, 1997

A Case of Curative Resection of Recurrent Solitary Tumor to Rectovesical Extraperitoneum from Ascending Colon Cancer

Akihiro Kondo, Eisuke Asano, Akito Moroguchi,
Setsuo Okada, Kyuichi Kadota[1] and Hiroshi Miki[2]
Department of Surgery, Sakaide City Hospital
Department of Pathology, Kagawa University Hospital[1]
Miki Internal Medicine and Gastroenterologist Clinic[2]

We report successfully treating a rare case of recurrent solitary tumor in the rectovesical extraperitoneum. A 68-year-old man undergoing right hemicolectomy for ascending colon cancer in 2001 was found in pelvic computed tomography in October 2003, conducted to evaluate a tumor marker increase, to have a 16mm tumor behind a seminal vesicle touching the rectum. Endoscopic biopsy showed well-differentiated submucosal adenocarcinoma, necessitating low anterior resection. Surgical findings indicated the tumor had invaded to Rb of the rectum, but, showed nothing unusual in the rectovesical pouch. Microscopic findings in the resected specimen suggested invasion from outside the intestinal wall because rectal mucosa was intact. The man has shown no sign of recurrence in the more than 5 years since the last surgery.

Key words：colon cancer, extraperitoneum, curative resection

〔Jpn J Gastroenterol Surg 43：1064―1068, 2010〕

Reprint requests：Akihiro Kondo　Department of Surgery, Sakaide City Hospital
1-6-43 Bunkyo-cho, Sakaide, 762-0031 JAPAN

Accepted：March 24, 2010

©2010 The Japanese Society of Gastroenterological Surgery　Journal Web Site：http://www.jsgs.or.jp/journal/