日消外会誌　43（10）：1069～1075，2010年

症例報告

孤立性甲状腺転移を来した直腸癌の１例

中部労災病院外科，同　病理科*

赤羽　和久　　小木曽清二　　坂口　憲史　　橋本　瑞生
石川　　玲　　加藤　健宏　　小林　建仁　　加藤　一夫*

症例は65歳の女性で，平成18年9月直腸癌にて低位前方切除術（D2）を施行した．病理組織学的検査結果はtub2，pSS，pN1，StageIIIaであった（大腸癌取扱い規約第7版）．術後補助化学療法としてUFT/UZELを5コース施行した．平成19年7月経過観察目的のCTで甲状腺左葉に石灰化を伴う腫瘤影を認め，穿刺吸引細胞診で腺癌と診断した．甲状腺右葉と峡部にも小腫瘤があり，周囲リンパ節の腫大も認め，甲状腺癌を疑い甲状腺全摘術（D3b）を施行した．甲状腺左葉腫瘍は病理組織学的に直腸癌の組織像と類似しており，直腸癌甲状腺転移と診断した．右葉・峡部の腫瘤は腺腫様結節であった．術前後の精査で甲状腺以外に明らかな転移は認めなかった．直腸癌の甲状腺転移は剖検例では認められるが臨床経過上発見されることは少ない．また，他臓器転移合併例が多く，本例のように孤立性に甲状腺転移を来した例は極めてまれである．

はじめに

転移性甲状腺癌は剖検時に発見されることが多く臨床経過中に認められることはまれである[1)～4)]．とりわけ，直腸癌からの転移報告例は極めて少ない．また，報告例の多くが他臓器転移を合併しており予後不良である．今回，我々は孤立性に甲状腺転移を来した直腸癌症例に対し，甲状腺全摘術を施行し良好な予後を得たので文献的考察を加えて報告する．

症　　例

患者：65歳，女性

既往歴：特記すべきことなし．

家族歴：特記すべきことなし．

現病歴：平成18年9月直腸癌（RS）にて低位前方切除術（D2）を施行した．大腸癌取扱い規約第7版[5)]に従い，type2，35×33mm，tub2，pSS，ly1，v1，pN1（1/10），pPM0，pDM0，pRM0，Stage IIIa，CurAであった（**Fig. 1A，B**）．術後補助化学療法としてUFT/UZEL（UFT：400mg/body，UZEL：75mg/body，投与方法day1-28，5週毎）を5コース施行した．平成19年7月，経過観察目的のCTにて甲状腺左葉に腫瘤像を認めた．

現症：甲状腺左葉に示指頭大の硬い腫瘤を触知した．

血液生化学検査：甲状腺機能はFT3 3.37pg/ml（基準値2.4～4.3pg/ml），FT4 0.71ng/dl（基準値0.71～1.52ng/dl），TSH 6.46μIU/ml（基準値0.5～4.7μIU/ml）とTSHが高値であった．腫瘍マーカーはCEA，CA19-9ともに正常範囲内であった．直腸癌手術時も腫瘍マーカーの上昇は認めなかった．

頸部造影CT：甲状腺左葉上極に境界明瞭で内部に石灰化を伴う低吸収域の腫瘤病変を認めた（**Fig. 2A，B**，arrow）．腫瘤周囲のリンパ節（II，III，IVリンパ節）腫大も認めた．また，右葉にも低吸収域の小腫瘤病変を認めた（**Fig. 2B**，arrowhead）．

甲状腺超音波検査：甲状腺はびまん性に腫大し，左葉に24.2×19.7×24.7mmの腫瘤を認めた．境界は比較的明瞭であり，内部エコーは不均一で微細な石灰化を有していた（**Fig. 3**）．右葉に一部

＜2010年3月24日受理＞別刷請求先：赤羽　和久
〒430-0929　浜松市中区中央1―1―1　JA静岡厚生連遠州病院外科

Fig. 1　Macroscopic finding（A）and histological finding（B）of the rectal adenocarcinoma.

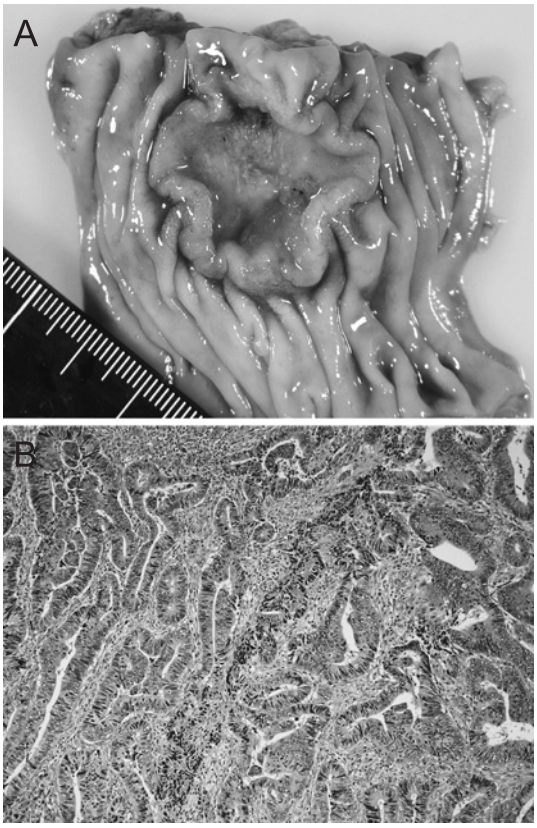

Fig. 2　Enhanced CT（A）and MPR（B）showed the low-density nodule with calcification in the left upper lobe of thyroid gland（arrow）and the low-density small nodule in the right lobe（arrowhead）.

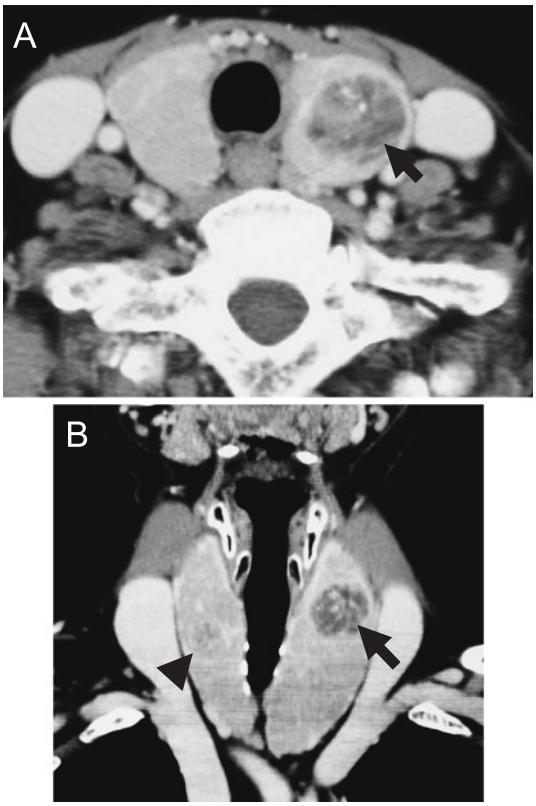

石灰化を伴う結節を3か所認め，峡部にも1か所境界不明瞭な結節を認めた．

穿刺吸引細胞診：左葉の腫瘤性病変からの細胞診で細胞核のN/C比が大きくクロマチンの増量した核を有する細胞の重積性集塊を認め，ClassVであった（**Fig. 4**）．

以上より，原発性甲状腺癌と診断した．画像所見から腺内転移およびリンパ節転移を考慮し，平成19年11月甲状腺全摘術（D3b）を施行した．

切除標本所見：甲状腺左葉上極に境界明瞭な被膜を有する1.9×1.6cm大の腫瘤（T1b，Ex0）を認めた（**Fig. 5**）．腫瘍内部は乳白色と黄色のモザイク状を呈しており一部に石灰化を認めた．また，右葉にCT所見と一致して0.8×0.7cm大の腫瘤を認めたが色調は周囲組織と同様であった．超音波検査で認めた右葉と峡部の小腫瘤は肉眼的には

Fig. 3　Neck ultrasonography shows hypoechoic nodule containing high-echo spots representing extremely small calcifications in the left lobe of the thyroid.

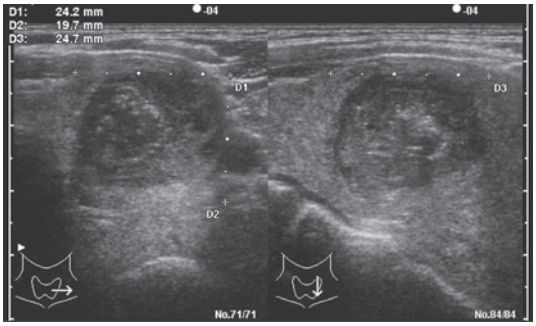

Fig. 4 Cytological finding of fine-needle aspiration biopsy of the thyroid nodule. The aggregation of tumor cells with increased the nuclear/cytoplasmic（N/C）ratio was recognized.

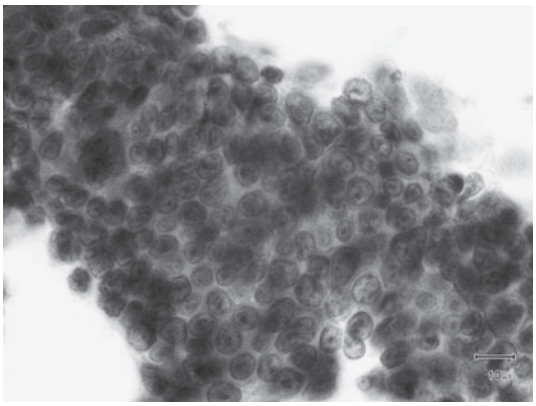

Fig. 5 Macroscopic finding of the resected specimen. Tumor, 19 × 16mm in size, was located in the left upper lobe of the thyroid gland.

Fig. 6 Histological findings of the thyroid tumor（A）were similar to those of the primary rectal carcinoma（B）（H.E stain ×200）.

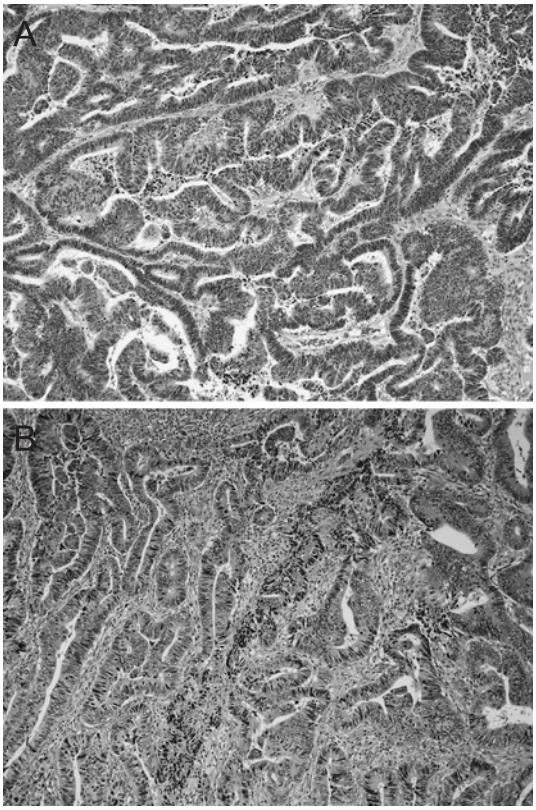

確認困難であった．

病理組織学的検査所見：腫瘍は比較的背の高い細胞が中型ないし大型の腺管を形成し，高分化腺癌の所見であった(**Fig. 6A**)．直腸癌と類似した組織像を呈しており(**Fig. 6B**)，直腸癌の甲状腺転移と診断した．リンパ節転移はなく，甲状腺峡部と右葉の結節は adenomatous goiter であった．

術後経過：術後に fluorodeoxyglucose-positron emission tomography（FDG-PET），胸部・腹部 CT および上部・下部消化管内視鏡検査を実施し他臓器転移や局所再発につき再度評価を行ったが，他に転移や再発の所見を認めなかった．術後補助化学療法として TS-1 を投与した．全身倦怠感と食欲不振の副作用を認めたため，投与量を 80 mg/body と減量し，day1–28, 6 週毎の投与方法で 1 年間継続した．術後 16 か月間無再発生存中である．

考　察

剖検例において悪性腫瘍の甲状腺転移を認めることは決してまれではない．Shimaoka ら[1]は悪性腫瘍を主死因とした剖検例 2,180 例を検討し 188 例（8.6%）に甲状腺転移を認めている．しかし，188 例中 109 例が顕微鏡的転移であり，腫瘤として触知できたのは 10 例のみであった．また，高嶋

Table 1　Reported clinical cases of thyroid metastasis from colorectal carcinoma

Author/ Year	Age/ Sex	Primary site	Pathological finding	Period	Other organ metastasis	Site of thyroid metastaisis/ Operation procedure	Prognosis
Ito[8] 1983	34 M	Sigmoid colon	well diff. adenocarcinoma s, n0, ly2, v1, P0, H0	29M	lung thymic cyst	bilateral lobe toatal thyroidectomy	dead (7M)
Kobayashi[9] 1988	58 F	Rectum	tubular adenocarcinoma	7Y	lung	lt. lobe lt. hemilobectomy	alive (10M)
Matsusako[10] 1991	78 F	Ascending colon	moderately diff. adenocarcinoma S1, N1, P0, H0	1Y	none	bilateral lobe subtoatal thyroidectomy	／
Shibutani[11] 1992	52 F	Sigmoid colon	well diff. adenocarcinoma	3Y	lung	lt. lobe subtoatal thyroidectomy	dead (8M)
Tohno[12] 1996	49 M	Sigmoid colon	／	26M	liver	lt. lobe subtoatal thyroidectomy	／
Yoshimatsu[13] 1996	50 F	Ascending colon	moderately diff. adenocarcinoma a2, n1, ly2, v0, P0, H0	5M	none	lt. lobe subtoatal thyroidectomy	dead (5M)
Shinohara[14] 2000	66 F	Transverse colon	moderately diff. adenocarcinoma se, n1, v2, ly1, P0, H0,	4Y	liver	bilateral lobe subtoatal thyroidectomy	alive (4M)
Kanaya[15] 2001	80 F	Ascending colon	moderately diff. adenocarcinoma se, n2, v（+）, ly（+）, P0, H0	41M	none	bilateral lobe toatal thyroidectomy	dead (15M)
Shiga[16] 2001	36 F	Rectum	／	3Y	lung	lt. lobe lt. hemilobectomy	alive ／
Akimaru[17] 2002	67 M	Ascending colon	well diff. adenocarcinoma pT3, pN1, M0,	6Y	lung brain	lt. lobe no resection	dead (4M)
Seko[18] 2004	48 F	Rectum	SE, P0, H0, M1	5M	lung	lt. lobe lt. hemilobectomy	dead (9M)
Miyazawa[19] 2006	60 F	Rectum (Rb)	moderately diff. adenocarcinoma sm, n2	27M	lung	lt. lobe toatal thyroidectomy	dead (9M)
Present case	65 F	Rectum (Rs)	moderately diff. adenocarcinoma pSS, pN1, ly1, v1, sH0, sP0, cM0	10M	none	lt. lobe toatal thyroidectomy	alive (16M)

ら[2]は621例の剖検例の検討で50例（8.1％）に転移性甲状腺腫瘍を認めている．一方，臨床的に転移性甲状腺腫瘍が判明することは極めてまれである．Mayo Clinic の Wychulis ら[3]は20,262例の甲状腺手術例中10例のみが転移性甲状腺腫瘍であった(0.05％)と報告している．また，本邦では清水ら[4]が955例の甲状腺悪性腫瘍手術症例中，転移性腫瘍は3例(0.3％)であったと報告している．転移性甲状腺癌の原発部位については，大塚ら[6]が本邦報告例57例を集計しており，腎癌21例，肺癌7例，胃癌6例，乳癌5例，食道癌4例，直腸癌3例，結腸癌3例の順であった．腎癌からの甲状腺

転移が多い理由は，腎癌が low grade malignancy で長期経過例が多いこと，左腎静脈が傍脊椎静脈叢への流入路を有し，これが左腎から癌細胞が肺を経由せずに甲状腺へ入る経路になりえると報告されている[7]．

本邦における大腸癌からの甲状腺転移について，医中誌 Web を用いて「大腸癌」,「甲状腺転移」をキーワードとして 1983 年から 2008 年までを検索し，さらにその引用文献を調べた結果，12 例が報告されていた[8)~19)]．自験例を加えた 13 例を **Table 1** に示す．年齢は 34～80 歳（中央値 58 歳）．男女比 3：10 と女性に多かった．原発部位は直腸癌 6 例（RS 2，Rb 1，記載なし 3），大腸癌 7 例（上行結腸 4，横行結腸 1，S 状結腸 2）．初回手術から甲状腺癌転移までの期間は 5 か月から 7 年と幅があった．甲状腺転移と同時に他臓器転移を来していた症例が 13 例中 9 例（肺転移 5 例，肝転移 2 例，胸腺・肺転移 1 例，肺・脳転移 1 例）と多く，特に直腸癌症例では，自験例を除く 5 例で甲状腺転移以前に肺転移を認めていた．甲状腺のみに転移した症例は自験例を含め 4 例であり．自験例以外の 3 例は原発部位がいずれも上行結腸であった．直腸癌から孤立性甲状腺転移を来した報告は自験例が本邦初と思われる．

大腸癌から甲状腺への転移形式については，肝臓・肺などの他臓器転移を有する場合は，それら臓器転移からの血行性転移経路が考えられる．また，大動脈周囲リンパ節転移などのリンパ節転移が著明な場合はリンパ行性転移も考えられる．自験例のように，他臓器転移やリンパ節再発を伴わない孤立性転移の場合，その転移経路を特定することは困難である．しかし，肺転移や肝転移，リンパ節を介さずに孤立性に甲状腺にのみ転移を来したことは臨床的に注意を要することであり，その転移経路に関して興味深い次の推測がなされている．Batson は portal，pulmonary，caval system を通らない vertebral venous system の存在に着目し，この bypass を介して，骨盤内臓器から直接甲状腺転移が起こりうると推測している[20]．

甲状腺に転移が少ない理由として，Willis ら[21]は，1）甲状腺組織はヨード含量が高く，また酸素飽和度も高いことから腫瘍細胞の発育を妨げる可能性があること，2）動脈血供給が非常に豊富で甲状腺に腫瘍細胞が定着しにくいことを提唱している．さらに，甲状腺に adenomatous ないし fibrous change などの器質的な障害がある場合は，動脈血流量の減少，低酸素，あるいは低ヨード容量状態となり，転移を来しやすくなると報告している．Smith ら[22]は，転移性甲状腺腫瘍 19 例中 11 例に以前から adenomatous，multinodular，あるいは lymphocytic goiter の存在が認められていたと報告している．今回の検討では，甲状腺並存病変についての記載が 13 例中 5 例（adenomatus goiter 2 例，甲状腺濾胞腺腫 1 例，正常組織 2 例）しか見られず十分な検討は行えなかった．自験例では adenomatus goiter と線維化の合併が見られた．

転移性甲状腺癌の画像所見について詳細に検討された報告は少ない．本例の超音波検査では，甲状腺腫瘤は微細な石灰化を伴う低エコー像として描出された．この所見は東野ら[12]の S 状結腸癌甲状腺転移巣の超音波所見と同様であった．しかしながら，大塚ら[6]の報告では転移性甲状腺癌の画像所見で石灰化が認められたのは 32 例中 1 例のみであり，石灰化を伴わない腫瘍のほうが圧倒的に多かった．これは原発腫瘍の特徴に影響されると考える．また，甲状腺原発の乳頭癌も微細な石灰化を伴うことを特徴としている．本例では穿刺吸引細胞診で，乳頭癌に多いとされる核切れ込み像や核封入体，砂粒小体などは認めなかったものの，超音波所見から甲状腺乳頭癌の可能性を否定できず，術前に転移性甲状腺癌の診断にいたることはできなかった．

転移性甲状腺癌に対する治療法は，原発巣の制御状態，他臓器転移の有無，あるいは気道圧迫や嗄声，嚥下困難などの局所症状などにより異なる．原発巣が制御されており，他に転移巣が認められない例に対しては積極的な外科的治療が施行されている．今回検索しえた孤立性に甲状腺転移を来した 3 例でも，亜全摘が 2 例，全摘が 1 例施行されている．本例は術前に確定診断にいたることはできなかったが，両葉に複数の腫瘤性病変を認めたことから甲状腺全摘術を施行した．結果的には

左葉の腫瘤のみが転移性腫瘍であったが，本例に対する術式としては妥当であったと考える．

予後は，生存例での観察期間が短く十分な評価はできないが，孤立性転移例においても不良であり，12例中6例が1年以内に死亡している．自験例は術後16か月再発の兆候なく健存であり，長期生存が十分期待できる貴重な例と考える．

文　献

1) Shimaoka K, Sokal JE, Pickren JW：Metastatic neoplasms in the thyroid gland. Pathological and clinical findings. Cancer **15**：557—565, 1962
2) 高嶋成光，佐伯英行，森脇昭介ほか：剖検甲状腺にみられた転移性腫瘍の検討．癌の臨　**30**：880—884, 1984
3) Wychulis AR, Beahrs OH, Woolner LB：Metastasis of carcinoma to the thyroid gland. Ann Surg **160**：169—177, 1964
4) 清水一雄，伊藤国彦，三村　孝ほか：甲状腺転移をきたしたGrawitz腫瘍の2症例．日臨外医会誌　**39**：373—377, 1979
5) 大腸癌研究会：大腸癌取扱い規約（第7版）．金原出版，東京，2006
6) 大塚健司，木田亮紀，遠藤壮平ほか：転移性甲状腺癌の一例と本邦報告例について．日気管食道会報　**45**：468—477, 1994
7) 清水一雄，酒井欣男，長浜充二ほか：“左腎”原発の転移性甲状腺癌の1例．内分泌外科　**9**：145—151, 1992
8) 伊藤隆夫，国井康彦，田中千凱ほか：直腸癌の甲状腺転移の1例．癌の臨　**29**：364—368, 1983
9) 小林　薫，八代　亨，鈴木　章ほか：転移性甲状腺癌の2例．日臨外医会誌　**49**：814—819, 1988
10) 松迫正樹，内山　暁，小泉　潔ほか：^{67}Gaが集積した結腸甲状腺転移の1例．臨放　**36**：1715—1718, 1991
11) 渋谷雄平，井上大輔，横田敏彦ほか：S状結腸癌の甲状腺転移の1例．日内分泌会誌　**68**：765—772, 1992
12) 東野英利子，上野　映，田中秀行ほか：超音波画像上特徴的な所見を呈した転移性甲状腺癌の2例．超音波医　**23**：803—807, 1996
13) 吉松和彦，矢川裕一，加藤博之ほか：上行結腸癌術後5ヵ月後に甲状腺転移を来たした1例．日外科系連会誌　**21**：1012—1015, 1996
14) 篠原一彦，小島　伸，星野高伸ほか：異時性甲状腺転移をきたした横行結腸癌の1例．臨外　**55**：1461—1464, 2000
15) 金谷　洋，菊池光伸，今井信介ほか：甲状腺に異時性転移を認めた結腸癌の1例．横浜医　**52**：213—217, 2001
16) 志賀清人，舘田　勝，西條　茂ほか：甲状腺癌を疑わせた直腸癌の甲状腺転移例．癌の臨　**47**：783—786, 2001
17) Akimaru K, Onda M, Tajiri T et al：Colonic adenocarcinoma metastatic to the thyroid：Report of a case. Surg Today **32**：151—154, 2002
18) 世古哲平，山本晴大，小林尚美ほか：直腸癌が甲状腺濾胞腺腫内に転移した1例．日臨外会誌　**65**：2853—2857, 2004
19) 宮澤智徳，牧野春彦，冨田　広ほか：FDG-PETが診断に有用であった直腸癌甲状腺転移の1例．日消外会誌　**39**：1565—1570, 2006
20) Batson OV：The function of the vertebral veins and their role in the spread of metastases. Ann Surg **112**：138—149, 1940
21) Willis RA：Metastatic tumor in the thyroid gland. Am J Pathol **7**：187—211, 1931
22) Smith SA, Gharib H, Goellner JR：Fine-needle aspiration. Usefulness for diagnosis and management of metastatic carcinoma to the thyroid. Arch Intern Med **147**：311—312, 1987

A Case of the Solitary Thyroid Metastasis from Primary Rectal Adenocarcinoma

Kazuhisa Akahane, Seiji Ogiso, Kenji Sakaguchi, Mizuo Hashimoto,
Akira Ishikawa, Takehiro Katoh, Kenji Kobayashi and Kazuo Katoh*
Department of Surgery and Department of Pathology*, Chubu Rosai Hospital

We report an extremely rare case of solitary thyroid metastasis from the rectum. A 65-year-old woman undergoing low anterior resection for rectal adenocarcinoma was given a definitive pathological diagnosis of moderately differentiated adenocarcinoma, pT2（ss）, pN1, stageIIIa. Postoperatively, she underwent adjuvant chemotherapy 5 cycles with UFT/UZEL. Ten months later, computed tomography（CT）showed a low-density left thyroid gland nodule with swollen cervical lymph nodes. Fine-needle aspiration biopsy of the nodule showed carcinoma cells, necessitating thyroidectomy and modified neck dissection based on a diagnosis of primary thyroid carcinoma. Histological examination showed that the thyroid adenocarcinoma had metastasized from the rectum. No involvement of regional lymph nodes was seen. Postoperative physical and imaging examinations found no evidence of metastasis. Although metastasis to thyroid gland is recognized in autopsy studies, tumor metastasis localized in the thyroid gland is clinically uncommon.

Key words：rectal carcinoma, solitary thyroid metastasis

〔Jpn J Gastroenterol Surg 43：1069—1075, 2010〕

Reprint requests：Kazuhisa Akahane Department of Surgery, Enshu Hospital
1-1-1 chuou, Naka-ku, Hamamatsu, 430-0929 JAPAN

Accepted：March 24, 2010

©2010 The Japanese Society of Gastroenterological Surgery Journal Web Site：http://www.jsgs.or.jp/journal/