日消外会誌　43（10）：1082～1087，2010年

症例報告

成人に発症した骨盤内巨大胎児型横紋筋肉腫破裂の１例

横浜市立大学附属市民総合医療センター消化器病センター外科，同　病理部[1)]，
横浜市立大学医学部附属病院消化器・肝移植外科[2)]

山田　顕光　　大田　貢由　　永野　靖彦　　藤井　正一
國崎　主税　　野沢　昭典[1)]　　遠藤　　格[2)]

症例は21歳の男性で，腹痛，便通異常を主訴に来院した．大腸内視鏡検査で直腸の壁外性圧迫を認め，CT，MRIで膀胱直腸窩を中心に，径10cmの境界明瞭な腫瘍を認めた．急速に腹痛，腹部膨満感が増悪し，超音波で多量の腹水を認め，腫瘍の破裂が疑われたため，緊急手術となった．術中所見では，骨盤内腫瘍の頂部が破裂し，同部からの出血による多量の血性腹水とムチン様内容物の流出を認めた．出血コントロールのために腫瘍の摘出が必要と判断し，腹会陰式直腸切断術を施行したが，腫瘍は膀胱から前立腺にかけて強固に癒着しており，骨盤内に腫瘍組織の一部が残存した．組織学的には胎児型横紋筋肉腫で，消化管・前立腺に浸潤を認めた．術後肺・肝転移が出現したため，放射線化学療法を施行し，画像上完全寛解となり，術後15か月生存中である．横紋筋肉腫破裂は検索しうる限りで自験例が5例目であり，きわめてまれな症例であるため，文献的考察を交え報告する．

はじめに

横紋筋肉腫は小児期において最も発生頻度の高い悪性軟部腫瘍とされ，10歳以下の小児に好発するが，20歳以上の成人に発症することは極めてまれである[1)2)]．今回，我々は成人に発症し，精査中に腫瘍破裂をきたした巨大胎児型横紋筋肉腫の1例を経験したので若干の文献的考察を加えて報告する．

症　　例

患者：21歳，男性

主訴：肛門部違和感，腹痛，便通異常

既往歴：小児喘息

現病歴：平成20年9月中旬より肛門部違和感が出現し，9月下旬には腹痛，便秘を認めた．10月初旬に当院紹介受診となり，外来で精査を行っていたが腹痛の増悪のため救急外来受診し，巨大直腸腫瘍による腸閉塞の診断で入院となった．

入院時現症：身長173cm，体重53.2kg，体温37.0度．眼瞼結膜貧血なし，腹部膨隆，下腹部弾性硬，圧痛あり，反張痛なし．

入院時検査所見：炎症反応なし，LDH・CK・BUNの軽度上昇を認めたが，その他の末梢血液検査，血液生化学検査には異常認めず．腫瘍マーカー（CEA，CA19-9，PSA，IL-2R）も正常範囲内であった．

大腸内視鏡検査所見：疼痛のため下部直腸までの観察に留めた．観察範囲内では粘膜は平滑であり，粘膜面の生検では腫瘍細胞は検出されなかった．

腹部骨盤造影CT所見：骨盤内に長径約10cmの境界明瞭な腫瘤を認め，内部は不均一に造影され，一部出血を示唆する淡い高濃度領域も認めた．腫瘍の主栄養動脈は同定困難であった．明らかな肝腫瘤・リンパ節腫脹認めず．腹水も認めなかった（**Fig. 1a**）．

骨盤部MRI所見：膀胱直腸窩に，内部の大部分がT1，T2強調画像で淡い高信号を呈する腫瘤を認めた．膀胱および直腸は腫瘍により圧排されていたが境界は明瞭であった．有意なリンパ節腫脹

＜2010年3月24日受理＞別刷請求先：山田　顕光
〒236-0004　横浜市金沢区福浦3―9　横浜市立大学
大学院医学研究科消化器腫瘍外科学

Fig. 1 a：Abdominal CT shows pelvic mass. b：Pelvic MRI showed mass with high intensity in T1WI and T2WI. c：Abdominal pain and distention was rapidly worsened, CT showed a lot of ascites.

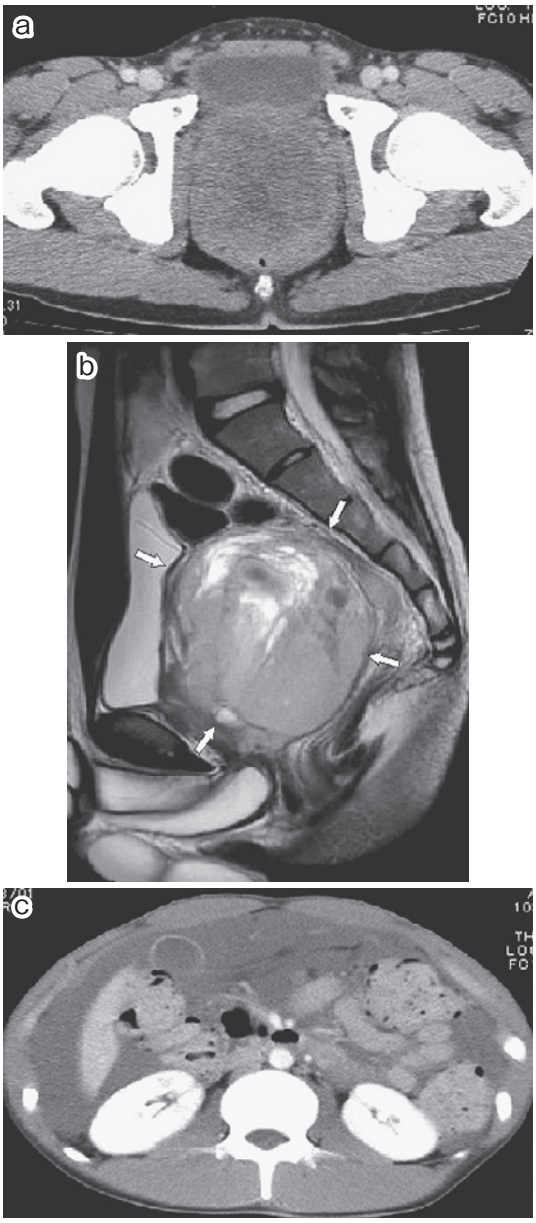

は認めなかった（**Fig. 1b**）.

入院精査中に腹痛および腹部膨満感が突然増悪し，貧血の急速な進行と，超音波および腹部CTで多量の腹水を認め（**Fig. 1c**），骨盤内腫瘍破裂の

Fig. 2 Macroscopic finding of resected specimen. Tumor was shrunk because of the rupture.



診断で緊急手術となった.

手術所見：開腹すると，腹腔内に約2,000mlの血性腹水を認めた．腫瘍は骨盤内に充満し可動性はなく，腫瘍頂部で破裂し，ムチン様内容物の流出を認めた．出血コントロールのため腫瘍の切除が必要と判断したが，腫瘍は直腸と固着しており，剥離は困難と判断し，腫瘍と直腸を共に切除する腹会陰式直腸切断術を施行した．腫瘍は前立腺や膀胱に強固に癒着し，周辺臓器からの完全切除が困難であり，可及的に切除した.

切除標本：直腸の腹側に8×9.3cmの腫瘍を認め，頂部で破裂していた．腫瘍は脆弱で内部は壊死しムチン様物質が付着していた．直腸粘膜は浮腫状だが腫瘍の露出は認めなかった（**Fig. 2**）.

病理組織学的検査所見：卵円形の核と，明るい胞体を持つ異型短紡錘形細胞の増殖を認めた．腫瘍内は出血と壊死を認め，腫瘍内容物および腹腔内浮遊物も肉腫の所見であった．直腸壁筋層外および部分合併切除された前立腺，膀胱それぞれに腫瘍細胞の浸潤を認め，剥離面に腫瘍細胞の露出を認めた．腫瘍は固有筋層外の骨盤腔内に発生したと思われたが，発生母地の特定はできなかった．免疫染色検査ではDesmin，MyoD1が陽性で，c-kit，上皮系マーカーは陰性であった．以上より胎児型横紋筋肉腫と診断した（**Fig. 3**）.

術後経過：術後28日目に施行した腹部MRIでは骨盤内を占居する巨大腫瘤を認め，遺残病変か

Fig. 3　Pathological diagnosis was embryonal rhabdomyosarcoma. There were consisted of small spindle shape cell with atypia (a：HE). Immuno histochemical staining showed that the tumor cell were positive for desmin (b) and myo D-1 (not shown).

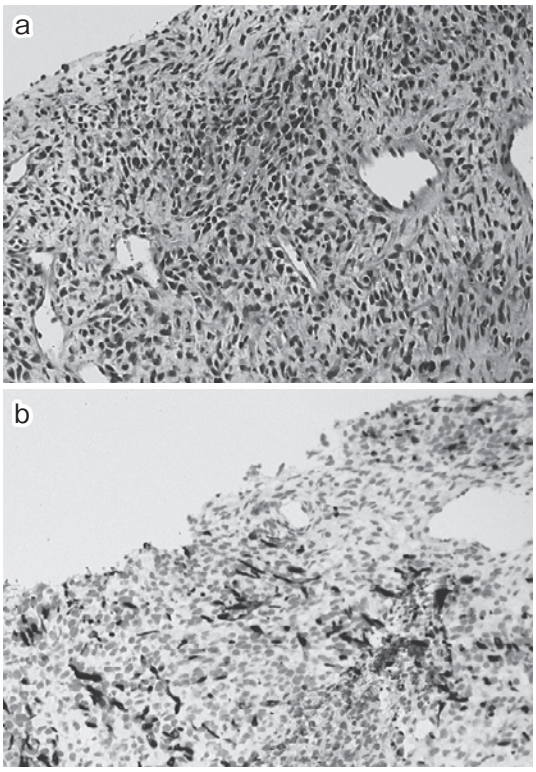

らのムチン成分で形成された腫瘤と考えられた(**Fig. 4a**). また, 胸腹部CTで術前に施行したCTでは認めていなかった肺転移と肝転移を認め, IRSG (intergroup rhabdomyosarcoma study group)術後分類Group4の診断であった. 術後IE療法(ifosphamide 2g/m^2/day×5days+etoposid 150mg/m^2/day×5days)を1コース施行し, 寛解導入療法としてcyclophosphamide1.5g/m^2/dayとdoxorubicin 45mg/m^2/dayも併用したIE/CA療法を3コース行い, 完全寛解がえられた(**Fig. 4b**). その後, 全肺13.5Gy, 全腹21Gy, 全骨盤35.4Gy, 腫瘍床44.4Gy照射に加えて維持化学療法(vincristine 1.5mg/m^2/day + actinomycinD 1.5 mg/m^2/day)を継続し, 術後15か月生存中である.

考　察

横紋筋肉腫は未分化間葉系細胞を発生母地とし, 横紋筋への分化傾向を示す腫瘍である. 約70%は10歳以下の小児に発症し, 20歳以上での発症はまれである[1)2)]. 横紋筋肉腫は, 横紋筋が存在する全身いずれの部位にも発生しうるが, 頭頸部および泌尿生殖器に好発する. 近年では組織学的形態に予後を加味した国際分類が用いられるようになり, ブドウ型と紡錘細胞型を予後良好群, 胎児型を中間予後群, 胞巣型・未分化型を予後不良群として分類している[3)~5)]. 横紋筋肉腫の予後不良因子は, 上記組織型のほか, 膀胱・前立腺や傍髄膜原発, 年齢1歳未満および10歳以上での発症, 遠隔転移などが挙げられている[5)~7)].

21歳未満の横紋筋肉腫の治療方針に関して, IRSGの5期に及ぶ共同臨床研究により, 腫瘍の外科的切除のみでは治癒が望めないこと, 化学療法・放射線療法が有効であること, 集学的治療の組み合わせとタイミングが治癒の鍵となること, 発生部位や腫瘍径・病理組織型, 進展範囲などの予後因子の組み合わせによってリスク分けができることなどが明らかにされた[5)7)~10)]. 本邦での解析も行われており, おおむねIRSGに準じている[8)]. 思春期以降ではその生物学的特性や発症部位などから予後不良因子を持つものが多く, 発症時にはすでに進行している場合も少なくない. しかし, 成人に特化した標準治療法は存在しておらず, IRSGに準じて層別化し, 集学的治療が行われているのが現状である[9)11)].

化学療法はvincristine, dactinomycin, cyclophosphamide, ifosfamide, etoposideなどが使用され, VAC (vincristine/adriamycin/cyclophosphamide)療法など多剤併用療法の有効性が報告されている. 高リスク群ではhigh dose chemotherapyにより予後の改善が見込まれることが示されている[5)~11)]. 自験例は高リスク群であったが, 術後腸閉塞のためvincristineが使用できず, 成人での使用経験のあるEwing肉腫の治療プロトコール[12)]を施行した. 集学的治療の発展によりIRSG術後stage1～3では5年生存率55%から

Fig. 4 a：One month after surgery, MRI showed pervic mass again, consisted of mucinous discharge. b：After the induction chemotherapy, pervic mass was disappeared in MRI.

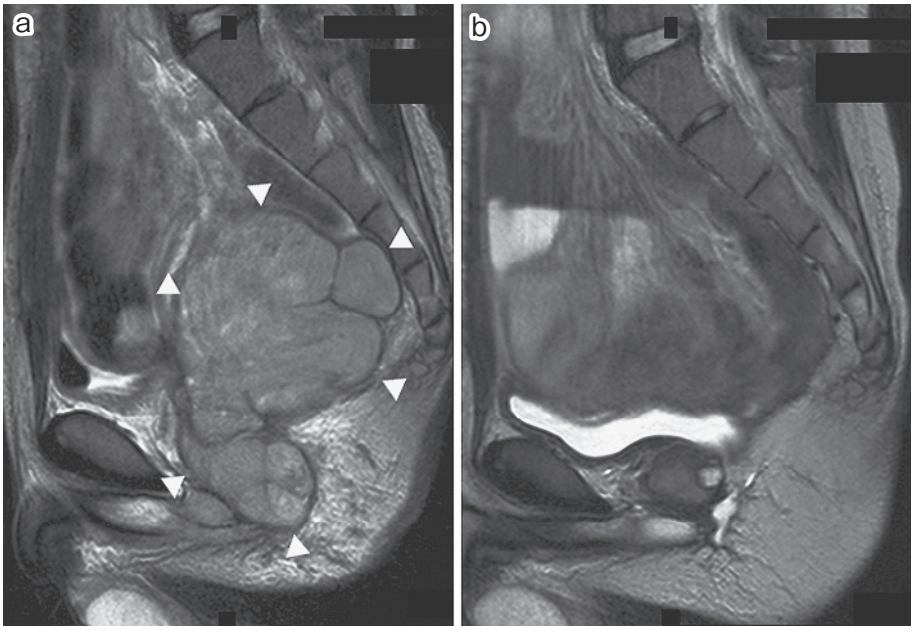

Table 1 Reported cases of the rupture of rhabdomyosarcoma

	Author	Year	Age/ Gender	Location	Onset time	Treatment	Tumor size	Follow up
1	Chang[18]	2002	37y/M	cardiac muscle	acute chest pain	cardiac transplantation	50 × 40mm	47days (+) (acute rejection)
2	Fukusato[16]	2005	1y3m/F	abdominal wall	acute abdomen	Emergency tumorectomy → CT（VAC × 10）	fist size	13y
3	Maeda[15]	2007	8y/M	pelvis & retroperitoneum	after CT	Emergency hemostasis → CT → tumorectomy → CRT	200 × 100mm	9m
4	Cribbs[17]	2008	6y/F	right ovary	acute abdomen	Emergency tumorectomy → CT（VAC）5	not mentioned	9m
5	Present case		21y/M	pelvis	acute abdomen	Emergency tumorectomy → CRT	100 × 90mm	15m

* CT=chemotherapy, ** CRT=chemoradiotherapy

70% まで改善しているが，stage4 の症例では 30% 前後で不変であり依然予後不良である[7)9)13)]．

腫瘍の増大が急速で，出血・捻転・穿孔・破裂などにより緊急手術を要する場合には出血性ショックや破裂による腫瘍の腹腔内播種によって腫瘍の完全切除が施行できないことがある[14)]．医学中央雑誌で「横紋筋肉腫」,「腫瘍破裂」をキーワードとして 1999 年から 2009 年までについて検索したところ 2 例の報告がありいずれも小児例であった（**Table 1**）[15)16)]．また，PubMed で「rhabdomyosarcoma」,「rupture」をキーワードに検索し詳細が判明したものは 2 例あり，1 例は成人例であった[17)18)]．自験例は 5 例目であり，成人の横紋筋肉腫破裂例の報告は極めてまれな症例と考えられた．自験例では出血コントロールのためやむをえず腫瘍および周辺臓器の摘出術を行ったが，腫瘍

学的には，生検による診断確定後に化学放射線療法を行って down sizing させたうえでの切除が望ましい症例であった．横紋筋肉腫破裂例の再発率や再発形式のほか，長期予後に関する報告はほとんどないため，今後厳重な経過観察が必要と考えられる．

稿を終えるにあたり，術後治療についてご指導いただいた横浜市立大学附属病院小児科後藤裕明先生，加藤宏美先生，田野島玲大先生に深謝いたします．

文　献

1) Parham DM：Pathologic classification of rhabdomyosarcomas and correlations with molecular studies. Mod Pathol **14**：506―514, 2001
2) 渡辺温子，細野亜古，河本　博ほか：当院にて7年間に経験した思春期・若年成人発症横紋筋肉腫20例．小児がん　**45**：249―255, 2008
3) Horn RC, Enterline HT：Rhabdomyosarcoma：a clinicopathologic study and classification of 39 cases. Cancer **11**：181―199, 1958
4) 池田　均，山本英輝，岡邨香織：横紋筋肉腫の組織分類と病態．小児外科　**38**：641―645, 2006
5) Crist WM, Anderson JR, Meza JL et al：Intergroup rhabdomyosarcoma study-IV：results for patients with nonmetastatic disease. J Clin Oncol **19**：3091―3102, 2001
6) Breneman JC, Lyden E, Pappo AS et al：Prognostic factors and clinical outcomes in children and adolescents with metastatic rhabdomyosarcoma―a report from the intergroup rhabdomyosarcoma study IV. J Clin Oncol **21**：78―84, 2003
7) Raney RB, Maurer HM, Anderson JR et al：The intergroup Rhabdomyosarcoma Study Group (IRSG)：Major Lessons From the IRS-I Through IRS-IV Studies as Back ground for the Current IRS-V Treatment Protocols. Sarcoma **5**：9―15, 2001
8) Hosoi H, Teramukai S, Matsumoto Y et al：A review of 331 rhabdomyosarcoma cases in patients treated between 1991 and 2002 in Japan. Int J Clin Oncol **12**：137―145, 2007
9) 土田嘉昭，森川康英，秦　順一ほか：横紋筋肉腫の集学的治療に関する研究. 小児がん　**42**：11―17, 2005
10) 森川康英：小児固形腫瘍の治療戦略　横紋筋肉腫．日外会誌　**106**：431―436, 2005
11) Andrea F, Palma D, Michela C et al：Rhabdomyosarcoma in adults. A retrospective analysis of 171 patients treated at a single institution. Cancer **98**：571―580, 2003
12) Neyssa MM, Pappo AS, Parham DM et al：Chemotherapy dose-intensification for pediatric patients with Ewing's family of tumors and desmoplastic small round-cell tumors：a feasibility study at St. Jude Children's Research Hospital. J Clin Oncol **17**：180―190, 1999
13) Punyko JA, Mertens AC, Baker KS et al：Long-term survival probabilities for childhood rhabdomyosarcoma. A population-based evaluation. Cancer **103**：1475―1483, 2005
14) Little DJ, Ballo MT, Zagars GK et al：Adult rhabdomyosarcoma：outcome following multimodality treatment. Cancer **95**：377―388, 2002
15) 前田好章，内藤春彦，濱田朋倫ほか：腹腔内出血により緊急手術を要した小児がんの3例. 小児がん　**44**：44―49, 2007
16) 福里吉充，大浜用克，武　浩志ほか：臍関連腫瘍の診断・治療　臍原発悪性腫瘍の2例. 小児外科　**37**：85―90, 2005
17) Cribbs RK, Shehata BM, Ricketts RR：Primary ovarian rhabdomyosarcoma in children. Pediatr Surg Int **24**：593―595, 2008
18) Chang YL, Lin CY, Wang SS et al：Concomitant intramyocardial and epi cardial vasculitis in an autopsied heart allograft for cardiac rhabdomyosarcoma. Clin Transplant **16**：461―464, 2002

An Adult Case of Ruptured Huge Embryonal Rhabdomyosarcoma of the Pelvis

Akimitsu Yamada, Mitsuyoshi Ota, Yasuhiko Nagano, Syoichi Fujii,
Chikara Kunisaki, Akinori Nozawa[1] and Itaru Endo[2]
Department of Gastroenterological Surgery and Department of Pathology[1], Yokohama Medical Center
Department of Gastroenterological Surgery, Yokohama City University Hospital[2]

Adult rhabdomyosarcoma rupture is rare. A 21-year-old man seen for abdominal pain and constipation was found in abdominal computed tomography（CT）and magnetic resonance imaging（MRI）to have a large pelvic tumor with abdominal pain and distension rapidly worsening. CT showed considerable ascites and laboratory findings indicated anemia. In emergency surgery based on a diagnosis of tumor rupture, we found intraabdominal hemorrhaging and mucinous discharge and conducted abdominoperineal resection. Parts of the tumor adhering to the prostate and urinary bladder had to remain in the abdomen. The histopathological diagnosis was embryonal rhabdomyosarcoma. One month after surgery, metastases detected in the liver and lung have completely disappeared after chemotherapy and radiation. At present, 15 months after surgery, the man remains alive without disease recurrence..

Key words：rhabdomyosarcoma, embryonal type, rupture

〔Jpn J Gastroenterol Surg 43：1082—1087, 2010〕

Reprint requests：Akimitsu Yamada　Department of Gastroenterological Surgery, Yokohama City University Graduate School of Medicine
3–9 Fukuura, Kanazawa-ku, Yokohama, 236–0004 JAPAN

Accepted：March 24, 2010

©2010 The Japanese Society of Gastroenterological Surgery　Journal Web Site：http：//www.jsgs.or.jp/journal/