日消外会誌　43（11）：1106～1111，2010年

症例報告

食道神経鞘腫の2例

国立病院機構四国がんセンター外科
枝園　和彦　　野崎　功雄　　小畠　誉也　　大田　耕司
久保　義郎　　棚田　　稔　　栗田　　啓

食道腫瘍の中でもまれな神経鞘腫を2例経験したので報告する．症例1は66歳の女性で，検診の上部消化管造影X線検査にて異常を指摘された．画像検査では胸部中部食道に5.0cm大の粘膜下腫瘤を認めた．食道由来の間葉系腫瘍を疑い，開胸食道切除術を施行した．免疫組織学的検討の結果，良性の食道神経鞘腫と診断した．症例2は56歳の男性で，同様に検診の上部消化管X線検査にて異常を指摘され当院を受診した．画像検査所見では胸部下部食道に3.2cm大の粘膜下腫瘍を認めた．食道粘膜下腫瘍の診断のもと，胸腔鏡下粘膜下腫瘤核出術を施行した．術前に挿入したS-B tubeによる圧出法を併用した．免疫組織学的検討の結果，良性の食道神経鞘腫と診断した．食道神経鞘腫に対し切除が行われた本邦文献報告例は，自験例を含めても26例に過ぎず，文献的考察を加えて報告する．

はじめに

食道の良性腫瘍は比較的まれで，多くは平滑筋腫である[1]．今回，我々は食道腫瘍の中でもまれな神経鞘腫を2例経験したので，若干の文献的考察を加えて報告する．

症　例

症例1：66歳，女性

主訴：検診時の胸部異常陰影

既往歴：10年前に子宮筋腫を指摘された．

家族歴・嗜好歴：特記事項なし．

現病歴：6か月前より嚥下時の胸部つかえ感を自覚していた．2か月前，検診の上部消化管造影X線検査にて異常陰影を指摘され当院を受診した．

来院時現症：身長153cm，体重43kg．胸腹部に異常所見を認めず．血液生化学検査でも特に異常を認めなかった．

胸部単純X線検査：特に異常は指摘できず．

胸部CT所見：気管分岐部よりやや尾側で，左房と椎体の間に5.0cm大の不均一な造影効果を有する充実性腫瘤を認めた（**Fig. 1a**）．

胸部MRI所見：胸部中部食道と接して，T2強調像で高信号を呈し，ガドリニウムで造影される充実性腫瘍を認めた（**Fig. 1b**）．

食道造影X線検査所見：胸部中部食道に，長軸方向に7cmにおよぶ丈の高い表面平滑な隆起性病変を認めた．

食道内視鏡検査所見：切歯より約30～35cmの食道に内腔を強く圧排する粘膜下腫瘍を認めた．

超音波内視鏡検査所見（Endoscopic ultrasonography：以下，EUSと略記）では第4層（固有筋層）に一致して短径3cmの均一な低エコーとして描出された．

以上より，食道筋層由来の間葉系腫瘍，特にgastrointestinal stromal tumor（以下，GISTと略記）を疑い，嚥下困難も認めていたことより手術を施行した．

手術所見：左側臥位で右第4肋間前側方開胸によりアプローチした．胸部中部食道に接して約6cm大の腫瘍性病変を認めた．肺枝を分枝後の迷走神経が腫瘍に巻き込まれており，これを切離した．腫瘍の口側・肛門側で食道をテーピングした（**Fig. 2**）．腫瘍は食道筋層と広く接しており，核出

＜2010年4月28日受理＞別刷請求先：枝園　和彦
〒791-0280　松山市南梅本町甲160　国立病院機構四国がんセンター外科

Fig. 1 a：Chest computed tomography showed an enhanced oval-shaped mass in the mediastinum measuring 5.0 cm in length. b：The tumor was high intensity on T2 weighted MRI image and enhanced by gadolinium. No direct invasion to adjacent organs was detected.

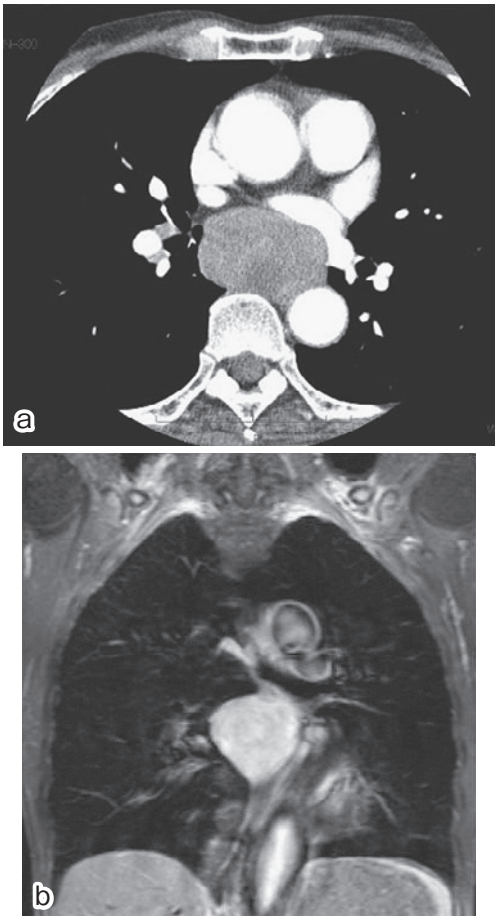

Fig. 2 The tumor was found closed to middle thoracic esophagus. The tumor and esophagus was taped and retracted at the oral and anal side of the tumor. The tumor involved esophageal muscular layer in about 6 cm in length.

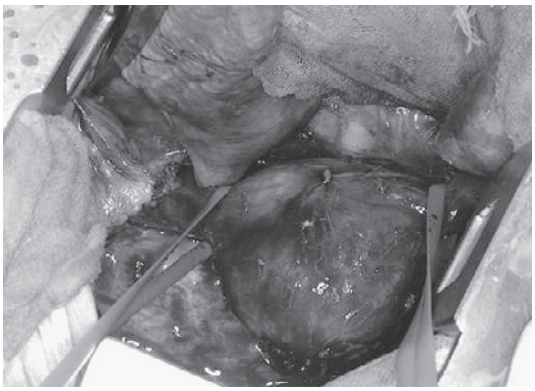

Fig. 3 Resected specimen showed that the tumor was encapsulated mass and 5.0 × 4.5 × 3.5 cm in size. The color of the cut surface was yellowish white.

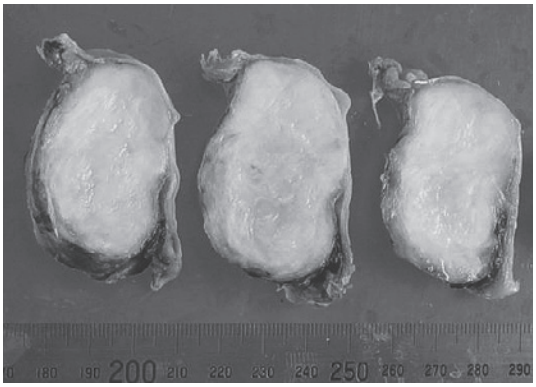

により広範囲の食道筋層が欠損し，縫合閉鎖による術後の食道狭窄が危ぐされたため，核出は困難と判断した．中下部食道切除および胃管再建，胸腔内吻合を行った．

摘出標本：食道粘膜に異常は認めなかった．腫瘍は食道粘膜下層の大きさ5.0×4.5×3.5cmのやや扁平な球状の境界明瞭で被膜を持った病変であった．腫瘍は硬く，割面はほぼ均一な黄白色を呈していた（**Fig. 3**）．

病理組織学的検査所見：紡錘形細胞の束状に錯綜した増生が主体の像で，部分的に核の柵状配列を認めた（**Fig. 4**）．免疫組織化学染色では，S-100で陽性を示したが，αSMA，CD34，CD117(c-kit)はいずれも陰性で，良性の神経鞘腫と診断した．

術後経過：術後7日目より食事摂取を開始し，21日目に退院した．現在まで再発などの所見を認めず，外来通院中である．

症例2：56歳，男性

主訴：検診時の胸部異常陰影

既往歴：54歳時より糖尿病に対し内服加療中である．

Fig. 4　Microscopically, the tumor was composed of spindle-shaped cell bundles by HE staining.

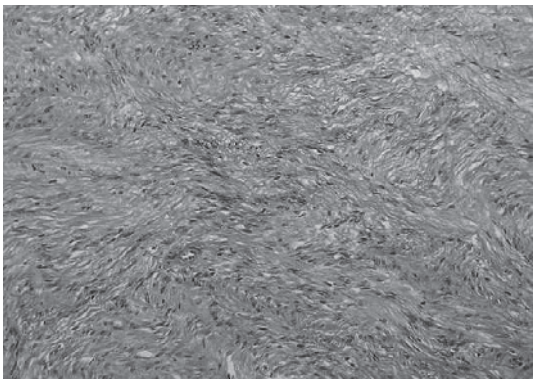

家族歴・嗜好歴：特記事項なし.

現病歴：特に症状なく，検診の上部消化管造影X線検査にて食道異常陰影を指摘され当院を受診した．1年前の検診時には異常は指摘されていなかった.

来院時現症：身長165cm，体重64kg．胸腹部に異常所見を認めず．血液生化学検査上，CA19-9 44.3U/mlと軽度上昇を認めた.

胸部単純X線検査：異常所見を認めず.

胸部CT・MRI所見：胸部下部食道に3cm大の境界明瞭な充実性腫瘤を認めた．食道壁との連続性は不明であった.

食道造影X線検査所見：胸部下部食道に，3.5 cm大の表面平滑な隆起性病変を認めた.

食道内視鏡検査所見：切歯より約33cmの食道に内腔を圧排する粘膜下腫瘤を認め，EUSにて腫瘤は第4層（固有筋層）と一致していた（**Fig. 5 a，b**）.

以上より，食道粘膜下腫瘍と診断し，比較的急速な増大傾向があることより悪性も否定できず，診断確定のために手術を行った.

手術所見：左側臥位で右第6肋間中腋窩線より胸腔鏡を挿入し，胸腔内を観察した．下部食道に隆起性病変を認めた．第4および5肋間に胸腔内操作用のポートを3か所作製した．腫瘤直上の食道外膜に縦方向に切開を入れ，術前に食道内に挿入しておいたSengstaken-Blakemore tube（以下，S-B tubeと略記）のバルーンを拡張させたところ，腫瘤は筋層より隆起した（**Fig. 6**）．この状態で腫瘤核出術を行った．切開した外膜および筋層を縫合閉鎖した.

Fig. 5　a：Upper GI endoscopic examinations showed an esophageal submucosal tumor covered with normal mucosa in the lower esophagus measuring 3 cm in length. b：EUS showed a hypoechoic heterogeneous mass in proper musclar layer of the esophagus.

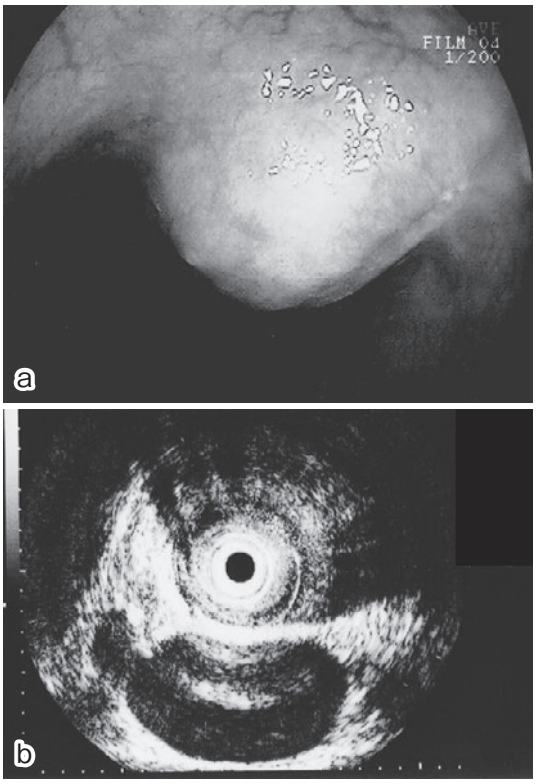

摘出標本：腫瘍は2.5×2.0×1.7cm大の境界明瞭な被膜を持った硬い病変であった.

病理組織学的検査所見：紡錘形細胞の束状増生を認め，免疫組織化学染色ではS-100陽性，αSMA陰性で，良性の食道神経鞘腫と診断した（**Fig. 7**）.

術後経過：術後3日目より食事を開始し，9日目に退院した．現在まで再発などの所見を認めず，外来通院中である.

考　察

食道の腫瘍性病変の大半は食道癌で，食道原発良性腫瘍の頻度は低い．さらに，良性腫瘍の中で

Fig. 6 To lift up the tumor from muscular layer, S-B tube was used intraoperatively which inserted into esophagus preoperatively.

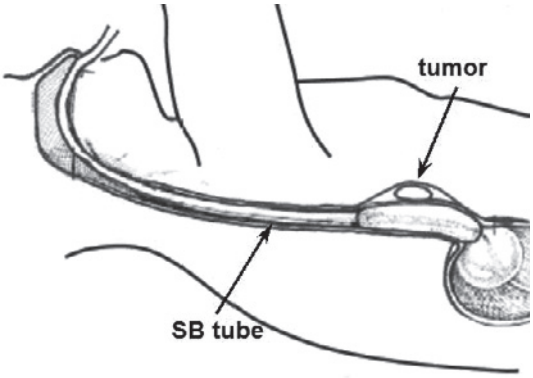

Fig. 7 The tumor was composed of spindle-shaped cell bundles by HE staining.

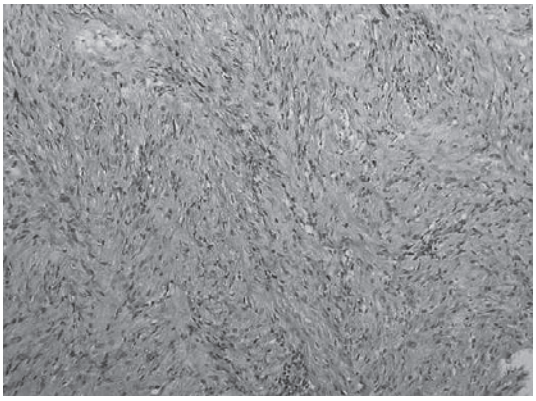

Table 1 Esophageal schwannomas：literature analysis of 25 cases reported in Japan

Characteristic	No. (%)
Sex	
Male	9 (35)
Female	17 (65)
Age	
Median, y	57
Range, y	10-79
Location	
Ce	2 (8)
Ut	8 (31)
Mt	9 (35)
Lt	4 (15)
Ae	1 (4)
Unknown	2 (8)
Symptoms	
Dysphagia	11 (42)
None	11 (42)
Other	4 (15)
Operative method	
Enucleation	21
Endoscopic	2
Thoracoscopic	5
Thoracotomy	14
Resection	5
Malignancy	
+	2
−	24

Ce：cervical esophagus, Ut：upper thoracic esophagus, Mt：middle thoracic esophagus, Lt：lower thoracic esophagus, Ae：abdominal esophagus

最も多いのは平滑筋腫である[1]．食道神経鞘腫に対し切除が行われた本邦文献報告例は，自験例を含めても26例に過ぎない(医学中央雑誌，1983年～2009年，検索キーワード「食道神経鞘腫」，会議録除く)[2)～16)]．これらの特徴を**Table 1**にまとめた．年齢は10～78歳(中央値57歳)で，男女比は9：17であった．食道平滑筋腫はLtに好発するが，食道神経鞘腫に好発部位を認めなかった．主訴は嚥下困難11例，無症状11例，その他4例であった．画像検査上，神経鞘腫に共通した特徴的な所見はなく，他の食道粘膜下腫瘍を呈する平滑筋腫やGISTとの鑑別は困難であった．良性の食道神経鞘腫においてFDG-PETで集積亢進を認めた例の報告があり，悪性との鑑別で注意を要すると考えられた[2)3)]．これら切除例のうち，術前に生検などで神経鞘腫と診断された例はなかった．術式は，21例で核出術が行われ，2例は上部内視鏡下に，5例は胸腔鏡下に核出されていた．食道切除術を行ったものは5例であった．

自験例では術前内視鏡検査施行時に生検を行っておらず，術前に組織学的診断を得ることはできなかったが，超音波内視鏡下穿刺生検（EUS-FNAB）後に免疫組織化学的検索を行うことで診断を得た例の報告もあり，自験例でも考慮されるべきであった[17)]．

食道神経鞘腫の治療では，症状がある場合や悪

性化が否定できない場合に手術適応となり，2cm以下のものを除いて外科切除が行われる[13]．切除方法としては核出術が第1選択とされている[10]．症例1は，腫瘍が食道筋層と広く接しており，核出後の食道狭窄が危ぐされたために，食道切除を行った．症例2では，胸腔鏡を用い，また切除範囲も核出術にとどめることができた．術前に挿入したS-B tubeを併用したことで，比較的容易に腫瘍の核出が可能となった．同様に粘膜下腫瘍手術にS-B tubeを用いた例として，藤原らは食道胃接合部の平滑筋腫に対して腹腔鏡下核出術を行った1例を報告している[18]．同報告によれば，術中にS-B tubeを用いたことで，腫瘍の同定および腫瘍周囲の剥離が容易となり，安全に核出を行うことができたとしている．S-B tubeの挿入は非侵襲的で比較的容易に行うことが可能であり，粘膜下腫瘍の核出術に効果的であることから，今後も同様の症例には有用であると考えた．

食道神経鞘腫の本邦文献報告例中では，2例で組織学的に悪性神経鞘腫と診断されているが，いずれの例も核出術が行われている[11)14]．このうち1例では，術中に切除した近傍のリンパ節への転移が確認されているが，これらも含めて術後に転移や再発を来した例の報告はない[11]．一般に食道神経鞘腫は組織学的に良性で予後良好とされており，可能なかぎり低侵襲の治療が行われるべきと考えられる．そのためにも，食道粘膜下腫瘍の鑑別において神経鞘腫の可能性を考慮に入れ，術前にEUS下での生検や術中の迅速病理組織学的検査を併施することで，より早期に診断に至ることが重要であると考えられた．

稿を終えるにあたり，病理組織学的診断においてご教示いただきました四国がんセンター病理科，高畑浩之先生に深謝いたします．

文　献

1) 幕内博康，島田英雄，千野　修ほか：まれな食道良性腫瘍および腫瘍様病変の分類と頻度．胃と腸 **43**：255―266, 2008
2) 太田正穂，中村　努，小熊英俊ほか：FDG-PETで集積亢進を呈した食道神経鞘腫の1例．日臨外会誌　**68**：49―53, 2007
3) Toyama E, Nagai Y, Baba Y et al：A case of thoracoscopically resected benign esophageal schwannoma with high uptake on FDG-PET. Esophagus **5**：167―170, 2008
4) Tokunaga T, Takeda S, Sumimura J et al：Esophageal schwannoma：report of a case. Surg Today **37**：500―502, 2007
5) 伊藤智彰，梶山美明，工藤圭三ほか：食道神経鞘腫の1手術例．手術　**61**：511―514, 2007
6) 福永周生，山口　肇，坂本　琢ほか：食道神経鞘腫の1例．Prog Dig Endosc **71**：50―51, 2007
7) Sato K, Maekawa T, Maekawa H et al：A case of esophageal schwannoma and literature analysis of 18 cases. Esophagus **2**：145―149, 2005
8) Horiuchi A, Watanabe Y, Kikkawa H et al：Esophageal schwannoma treated by transthoracic esophagectomy：a case report. Esophagus **1**：189―192, 2004
9) 平沼知加志，大村健二，川上和之ほか：食道神経鞘腫の1治験例．日消外会誌　**36**：1487―1492, 2003
10) 帆足孝也，岩瀬和裕，檜垣　淳ほか：食道神経鞘腫(schwannoma)の1例．日外科系連会誌　**28**：92―96, 2003
11) Murase K, Hino A, Ozeki Y et al：Malignant schwannoma of the esophagus with lymph node metastasis：literature review of schwannoma of the esophagus. J Gastroenterol **36**：772―777, 2001
12) Kobayashi N, Kikuchi S, Shimano H et al：Benign esophageal schwannoma：report of a case. Surg Today **30**：526―529, 2000
13) 石田敦久，正木久男，田淵　篤ほか：食道神経鞘腫の1例．日臨外医会誌　**58**：2033―2037, 1997
14) 森田一郎，虫明寛行，篠崎洋二ほか：悪性所見を伴う食道粘膜下神経鞘腫の1治験例．外科　**58**：506―510, 1996
15) Arai T, Sugimura H, Suzuki M et al：Benign schwannoma of the esophagus：report of two cases with immunohistochemical and ultrastructural studies. Pathol Int **44**：460―465, 1994
16) Fujita W, Fukuda I, Kitagawa R et al：Esophageal schwannoma presenting with chest oppression；report of a case. Hirosaki Med J **60**：96―99, 2009
17) Kinoshita K, Isozaki K, Tsutsui S et al：Endoscopic ultrasonography-guided fine needle aspiration biopsy in follow-up patients with gastrointestinal stromal tumours. Eur J Gastroenterol Hepatol **15**：1189―1193, 2003
18) 藤原一郎，山下好人，大平雅一ほか：腹腔鏡下に摘出した食道胃接合部の馬蹄型平滑筋腫の1例．日臨外会誌　**68**：1123―1127, 2007

Two Case Reports of Esophageal Schwannoma and Literature Review of Case Reports

Kazuhiko Shien, Isao Nozaki, Takaya Kobatake, Kouzi Ohta,
Yoshiro Kubo, Minoru Tanada and Akira Kurita
Department of Surgery, National Hospital Organization Shikoku Cancer Center

We report two cases of esophageal schwannoma. A 66-year-old woman (case 1) and a 56-year-old man (case 2) were admitted for abnormal shadows pointed out in barium esophagography. In case 1, an esophageal submucosal tumor was resected by transthoracic esophagectomy with gastric tube reconstruction. In case 2, esophageal tumor was enucleated by thoracoscopic surgery. To remove the tumor from the muscular layer, a Sangstaken-Blakemore tube (S-B tube) was used intraoperatively inserted into the esophagus preoperatively. Both tumors consisted histopathologically of spindle-shaped cell bundles and S-100 protein expression was immunohistochemically confirmed in both tumors. The definitive diagnose was benign esophageal schwannoma in both cases. Esophageal schwannoma is extremely rare, and we review 26 cases from the Japanese literature.

Key words：esophagus, submucosal tumor, schwannoma

〔Jpn J Gastroenterol Surg 43：1106—1111, 2010〕

Reprint requests：Kazuhiko Shien Department of Surgery, National Hospital Organization Shikoku Cancer Center
160 Minamiumemoto-cho, Matsuyama, 791–0280 JAPAN

Accepted：April 28, 2010

©2010 The Japanese Society of Gastroenterological Surgery Journal Web Site：http://www.jsgs.or.jp/journal/