日消外会誌　43（11）：1112～1116，2010年

症例報告

胃原発浸潤性微小乳頭癌の１例

安城更生病院外科，同　病理診断科*

岡田　明子　　新井　利幸　　佐伯　悟三　　岡田　禎人
広松　　孝　　雨宮　　剛　　井村　仁郎　　横井　俊平
崎田　健一*　　早川　清順*

症例は77歳の男性で，主訴は黒色便で，近医での上部消化管内視鏡検査で胃前庭部前壁に2型腫瘍を認め，生検にて胃癌と診断された．手術目的に当院を紹介受診し，幽門側胃切除，D2郭清，Billroth I 法再建を施行した．病理組織学的に乳頭腺癌，pT2（pSS），pN0，M0，Stage IB の診断であったが，空隙に囲まれた異型性の強い微小乳頭状の癌胞巣を認める浸潤性微小乳頭癌（invasive micropapillary carcinoma，以下 IMPC と略記）の像が癌腫の50～60％を占めていた．免疫染色では，epithelial membrane antigen（EMA）が癌胞巣外縁に陽性となった．術後補助療法は施行せず，術後6か月時の血液検査において，腫瘍マーカーが上昇し，CT にて多発肝転移を認めた．術後1年の現在，TS-1の内服治療中である．IMPC は乳腺，肺，尿路，唾液腺，大腸で報告されているが，胃癌での報告は極めて少なく，一般に，IMPC は高頻度にリンパ管侵襲，リンパ節転移を伴う予後不良の癌腫と考えられている．若干の文献的考察を加え報告する．

はじめに

浸潤性微小乳頭癌（invasive micropapillary carcinoma，以下，IMPC）はリンパ管腔様の空隙で囲まれた微小乳頭状構造を組織学的特徴とする浸潤癌で，乳腺[1)～6)]，肺[7)]，尿路[8)9)]，唾液腺[10)]，大腸[11)～13)]で報告されており，高頻度にリンパ管侵襲，リンパ節転移を伴う予後不良の癌腫と考えられている．IMPC は種々の臓器に発生するが，胃癌での報告は極めて少ない．今回，我々は胃原発の浸潤性微小乳頭癌の1例を経験したので報告する．

症　　例

患者：77歳，男性

主訴：黒色便

既往歴：高血圧症，糖尿病，脳梗塞，緑内障

現病歴：2008年6月ごろに黒色便を自覚し，近医を受診した．上部消化管内視鏡検査にて胃前庭部前壁に2型腫瘍を認め，生検で adenocarcinoma と診断された．精査加療目的で当院へ紹介となった．

身体所見：身長160cm，体重65kg．腹部平坦，軟で圧痛なし．眼瞼結膜に貧血を認めなかった．

血液検査所見：特記すべき異常所見なく，腫瘍マーカーも CEA：2.5ng/ml，CA19-9：14U/ml と正常範囲内であった．

上部消化管内視鏡検査所見：胃前庭部前壁に周堤を伴う不整な陥凹性病変を認めた．陥凹面には不整な発赤と不均一に白苔を伴っており，周堤は比較的滑らかであった（**Fig. 1a**）．生検にて adenocarcinoma，GroupV の結果であった．IMPC を疑う所見はなかった．

上部消化管造影検査所見：胃前庭部小彎に周堤を伴う陥凹性病変を認めた．陥凹面は深く，不整なバリウム斑を伴っていた（**Fig. 1b**）．

胸腹部造影 CT 所見：胃前庭部に原発巣と思われる壁肥厚を認めた．リンパ節腫大や腹水，遠隔転移は認めなかった．また，乳腺や肺，尿路にも特記すべき異常を認めなかった．

＜2010年5月19日受理＞別刷請求先：岡田　明子
〒135-8550　江東区有明3―8―31　癌研究会有明病院乳腺科

Fig. 1 a：Upper gastrointestinal endoscopy showed a type-2 tumor on the pyloric antrum. b：Upper gastrointestinal barium study indicated ulcerated mass at the pyloric antrum (arrow).

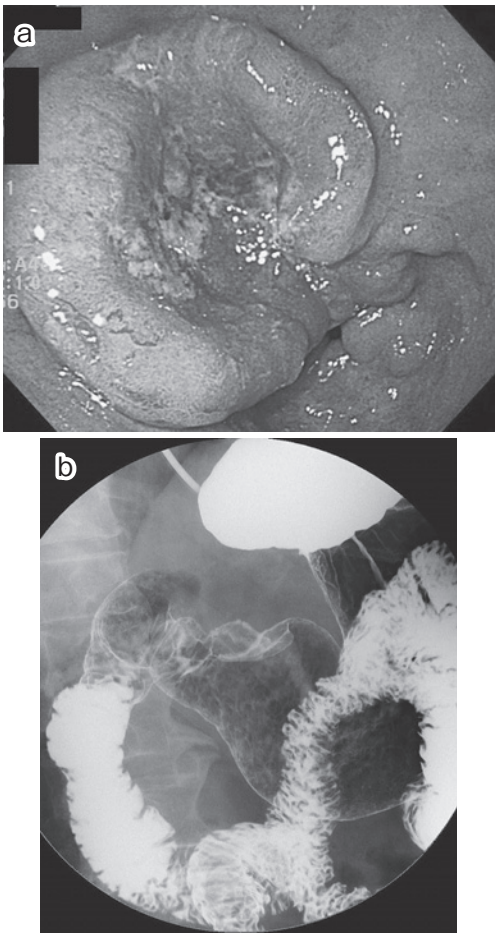

腹部超音波検査所見：特記すべき異常なし.

下部消化管内視鏡検査所見：特記すべき異常なし.

以上より，原発性胃癌，cT2N0H0P0M0の術前診断で2008年9月に幽門側胃切除，D2リンパ節郭清，Billroth-I法再建を施行した．開腹所見では肝転移，腹膜播種は認めなかった.

切除標本肉眼検査所見：胃前庭部小彎に深い潰瘍を伴う2型腫瘍を認めた（**Fig. 2a**）.

病理組織学的検査所見：高分化型管状腺癌であったが，空隙に囲まれた異型性の強い微小乳頭状の癌胞巣を認めるIMPCの像が癌腫の50～60%を占めていた（**Fig. 2b, c**）．病理組織学的にはInvasive micropapillary adenocarcinoma of the stomach, int, INFβ, ly1, v1, pT2(pSS), pN0, Stage IBの診断であった.

免疫組織学的検査所見：上皮系マーカーのepithelial membrane antigen（以下，EMA）が癌胞巣外縁に陽性となった（**Fig. 2d**）．その他の免疫染色結果は，上皮系マーカーのcytokeratin（AE1/AE3）は陽性，cytokeratin 7（CK 7）陰性，cytokeratin 20（CK 20）陰性，内皮系マーカーのCD31, CD34, D2-40はすべて陰性，ホルモンレセプターのestrogen receptorとprogesterone receptorはともに陰性，Ki-67/MIB-1陽性率は50%，E-cadherinも陽性であった.

術後経過：術後経過は良好で，術後11日目に退院した．術後補助療法は施行しなかった．術後6か月時の血液検査にて，腫瘍マーカーが上昇（CEA：38.9ng/ml，CA19-9：47U/ml）したため，CTを撮影したところ，多発肝転移を認めた．術後6か月からTS-1（100mg/day，4週投与2週休薬）を開始した．高齢のため，CDDPは併用しなかった．術後9か月からは副作用のためTS-1は100 mg/dayで2週投与，2週休薬としている．術後1年のCTにて，肝転移巣の縮小を認めた．術後1年9か月の現在，TS-1の内服を継続中である.

考　察

IMPCは，SiriaunkgulとTavassoliが浸潤性乳癌の亜型として報告して以来，悪性度の高い亜型として多数の乳腺例が報告されている[1)~6)]．その後，膀胱・尿管，肺，唾液腺，大腸においても発生例が報告されている[7)~13)]．胃におけるIMPCの報告は，PubMedで1948年から2010年2月までの期間で「invasive micropapillary carcinoma」「stomach」をキーワードに検索したところ，Shimodaら[14)]による1例のみであった．好発年齢や性差は，各臓器での報告によると通常型癌腫と大差ないとされる.

組織学的特徴としては，リンパ管様の空隙内に，線維血管性間質を欠く微小乳頭状癌胞巣が浮遊する像を呈する．胞巣周囲の空隙は標本作製時の人工産物であり，空隙内に粘液は存在しない．一般

Fig. 2　Macroscopic, microscopic and immunohistochemical observations of the tumor. a：Macroscopic appearance of the resected stomach. A type 2 tumor is observed at anterior wall of the pyloric antrum. b：Panoramic view of the tumor（HE stain × 10）. c：Microscopic findings of the tumor. The tumor cells formed small clusters surrounded by clear spaces（HE stain × 200）. d：Immunohistochemical staining revealed that the stromal edge of the carcinoma cell clusters stained positive for epithelial membrane antigen（EMA）（immunostain × 200）.

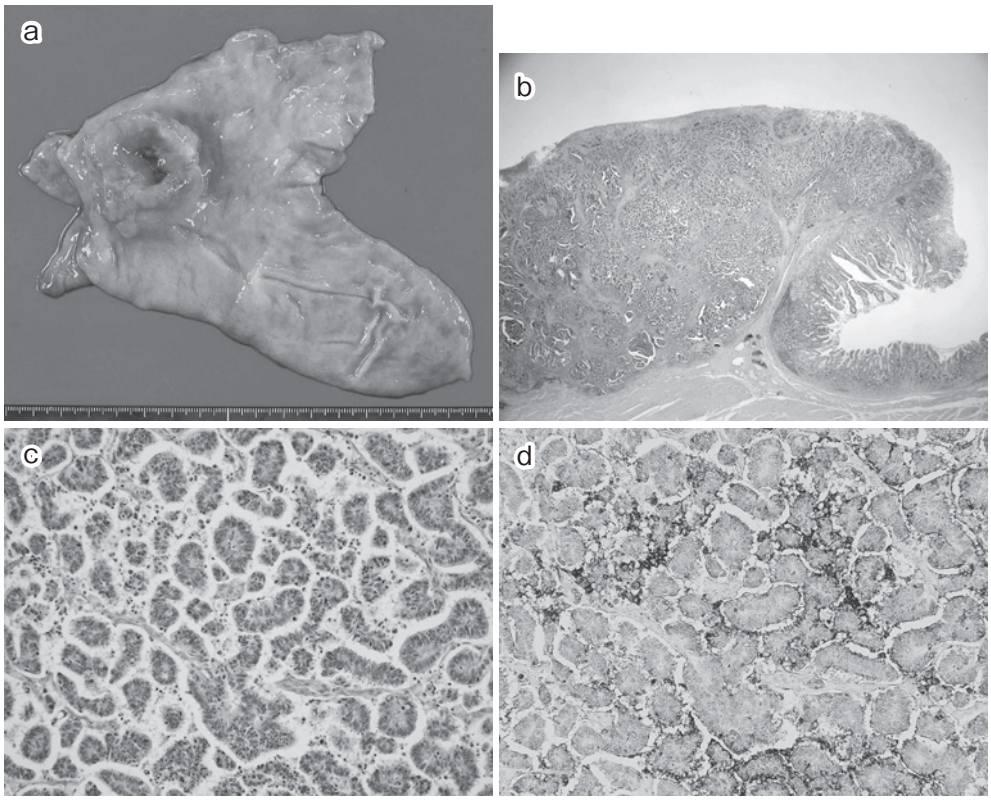

に核異型は高度である[1)2)14)].

免疫組織学的特徴としては，腺細胞の管腔側表面に陽性を示すEMAやMUC1が，微小乳頭状胞巣の間質側表面に陽性となり，“inside-out pattern”と表現される[2)].

胃原発のIMPCと診断するにあたり，鑑別すべき腫瘍，病態として，高度のリンパ管侵襲，粘液癌，他臓器IMPCの転移が挙げられる[12)]．IMPCは組織像自体がリンパ管侵襲に類似している[12)]が，IMPCとリンパ管侵襲との鑑別には，リンパ管内皮マーカー（D2-40など）を用いた免疫染色検査が有用で[8)~10)]，自験例ではIMPCの部分はD2-40陰性であり，リンパ管侵襲の像ではなかった．粘液癌との鑑別は，IMPCの癌胞巣周囲の空隙が中空である点でHE染色でも可能であるが，粘液染色（PAS反応，ムチカルミン染色など）でより確実となる[12)]．他臓器IMPCの転移との鑑別は，免疫染色検査でのCK7/20の発現パターンで原発巣の推定がある程度可能であるが，胃，膵臓，尿路上皮では発現パターンは一定でない[7)8)11)15)]ため，画像所見のみが参考となる．

IMPCの生物学的悪性度は高いとされ，高率にリンパ管侵襲・リンパ節転移を伴う．各臓器でのIMPCは，予後不良と報告されている[2)~12)]．IMPCにおけるE-cadherinなどの接着因子との関連性が検討されているが，まだ統一した見解はない[7)]．E-cadherin遺伝子はinvasion-suppressor geneとされる[16)17)]が，Shimodaら[14)]の報告ではIMPC成分

E-cadherinの発現がdownregulationしており，IMPCの増殖能の原因と示唆されている．

各臓器のIMPCに対し，特異的な治療は確立されておらず，一般に通常の癌腫に準じた治療が行われている．医学中央雑誌にて,「Invasive micropapillary carcinoma」をキーワードに1999年から2009年までの10年間で検索したところ，再発の記載のある本邦報告例は7例(乳腺5例[3)~6)]，唾液腺1例[7)]，大腸癌1例[13)])であった．いずれも通常の癌に準ずる治療を行っているが，Yamamotoら[10)]の報告では，5-FUとシスプラチンの治療効果はなかった．

自験例は，H.E.染色標本にてIMPCの一般的特徴を認め，免疫染色検査の結果からもIMPCと診断できる．画像診断上も他に明らかな癌腫を認めず，胃原発IMPCとして矛盾しない．また，リンパ節転移は認めなかったが，リンパ管侵襲と静脈侵襲を認め，術後6か月で多発肝転移を認めたことから，生物学的悪性度は高度と考えられた．E-cadherinのdownregulationは，自験例では認めなかった．

一般にIMPCは生物学的悪性度が高く，胃においても同様の特徴を持つことが予想される．補助化学療法の必要性の評価などについて，今後の症例の蓄積が待たれる．

文　献

1) Siriaunkgul S, Tavassoli FA：Invasive micropapillary carcinoma of the breast. Mod Pathol **6**：660—662, 1993
2) Luna-More S, Gonzalez B, Acedo C et al：Invasive micropapillary carcinoma of the breast：a new special type of invasive mammary carcinoma. Pathol Res Pract **190**：668—674, 1994
3) 西村理恵子，万代光一，山内政之ほか：乳腺invasive micropapillary carcinomaの1例．日臨細胞会誌　**41**：10—13, 2002
4) 藤村紀行，森谷卓也，森谷恭子ほか：乳腺Invasive micropapillary carcinomaの細胞学的検討．日臨細胞会誌　**42**：206—211, 2003
5) 佐藤信也，荒武八起，盛口清香ほか：捺印細胞診ギムザ染色において多数の細胞内顆粒を認め，神経内分泌分化を示した男性乳癌の1例．日臨細胞会九州連合会雑誌　**36**：23—28, 2005
6) 前田浩幸，本多　桂，村上　真ほか：Invasive micropapillary carcinomaの成分を認めた炎症性乳癌の1例．日外科系連会誌　**31**：680—684, 2006
7) Kuroda N, Hamauzu T, Toi M et al：Pulmonary adenocarcinoma with micropapillary component：an Immunohistochemical study. Case report. APMIS **113**：550—554, 2005
8) Samaratunga H, Khoo K：Micropapillary variant of urothelial carcinoma of the urinary bladder；a clinicopathological and Immunohistochemical study. Histopathology **45**：55—64, 2004
9) Amin MB, Ro JY, el-Sharkawy T et al：Micropapillary variant of trasitional cell carcinoma of the urinary bladder. Histologic pattern resembling ovarian papillary serous carcinoma. Am J Surg Pathol **18**：1224—1232, 1994
10) Yamamoto H, Uryu H, Segawa Y et al：Aggressive invasive micropapillary salivary duct carcinoma of the parotid gland. Pathol Int **58**：322—326, 2008
11) Sakamoto K, Watanabe M, Cruz CDL et al：Primary invasive micropapillary carcinoma of the colon. Histopathology **47**：479—484, 2005
12) 上田貴威，加島健司，駄阿　勉ほか：Micropapillary carcinoma成分を伴う大腸癌の2例．診断病理　**23**：217—221, 2006
13) Hisamori S, Nagayama S, Kita S et al：Rapid progression of submucosal invasive micropapillary carcinoma of the colon in progressive systemic sclerosis：Report of a case. Jpn J Clin Oncol **39**：399—405, 2009
14) Shimoda M, Okada Y, Hayashi Y et al：Primary invasive micropapillary carcinoma of the stomach. Pathol Int **58**：513—517, 2008
15) 笹島ゆう子：診断に役立つ免疫組織化学　第1部　困った時の緊急マニュアル　3．原発不明癌へのアプローチ．病理と臨　**25**：10—14, 2007
16) Mareel M, Vleminckx K, Vermeulen S et al：Downregulation in vivo of the invasion-suppressor molecule E-cadherin in experimental and clinical cancer. Princess Takamatsu Symp **24**：63—80, 1994
17) Yonemura Y, Ninomiya I, Kaji M et al：Decreased E-cadherin expression correlates with poor survival in patients with gastric cancer. Anal Cell Pathol **8**：177—190, 1995

A Case of Primary Invasive Micropapillary Carcinoma of the Stomach

Akiko Okada, Toshiyuki Arai, Satomi Saeki, Yoshito Okada,
Takashi Hiromatsu, Takeshi Amemiya, Jiro Imura, Syunpei Yokoi,
Kenichi Sakita* and Seijun Hayakawa*
Department of Surgery and Department of Pathology*, Anjo Kosei Hospital

Invasive micropapillary carcinoma (IMPC) has been reported in the breast, lung, urinary bladder, ureter, salivary glands and colon, but rarely in stomach. IMPC's frequent lymph node metastasis indicates a dismal clinical outcome. A 77-year-old man seen for melanorrhagia was found in upper gastrointestinal endoscopy to have a type 2 tumor on the pyloric antrum, and biopsy indicated adenocarcinoma, necessitating distal gastrectomy with D2 lymph node dissection. Pathological examination indicated papillary adenocarcinoma, pT2 (SS), ly1, v1, and pN0. Among carcinoma cells, 50−60% formed small clusters surrounded by clear spaces, showing IMPC finding. Immunohistochemical staining showed that the stromal edge of carcinoma cell clusters stained positive for epithelial membrane antigen (EMA). Postoperative adjuvant chemotherapy was not added. Computed tomography (CT) scan 6 months postoperatively showed multiple hepatic metastases. Treatment has been continued with TS-1.

Key words：invasive micropapillary carcinoma, stomach

〔Jpn J Gastroenterol Surg 43：1112—1116, 2010〕

Reprint requests：Akiko Okada　Department of Breast Oncology, Cancer Institute Hospital
3−8−31 Ariake, Koto-ku, Tokyo, 135−8550 JAPAN

Accepted：May 19, 2010

©2010 The Japanese Society of Gastroenterological Surgery　Journal Web Site：http://www.jsgs.or.jp/journal/