日消外会誌　43（11）：1117～1122，2010年

症例報告

胃全摘後に吻合部，挙上空腸断端の2か所に縫合線再発を来した胃癌の1例

豊橋市民病院外科

中村　勇人　　平松　和洋　　加藤　岳人　　鈴木　正臣
柴田　佳久　　吉原　　基　　池山　　隆　　鈴村　　潔

症例は76歳の女性で，平成17年8月に胃上部の3型進行胃癌，幽門部のIIa早期胃癌，および食道裂孔ヘルニアに対し，D2リンパ節郭清を伴う胃全摘＋脾摘術＋食道裂孔縫縮術を施行した．病理組織学的診断は胃上部が中分化型管状腺癌，pT2(ss)，ly1，v0で，幽門部が高分化型管状腺癌，pT1（m），ly0，v0，pN0，pPM（－），pDM（－）であった．術後4か月後に嚥下困難が出現，精査で胃癌吻合部再発と診断され，左開胸開腹下に吻合部再発切除術を施行した．組織型は，中分化型管状腺癌，pT2（ss），ly0，v0，pN0，pPM（－），pDM（－）であった．再発部位は吻合部，挙上空腸断端の異なる2か所のステープル部を中心に認められ，初回手術標本で切除断端陰性でかつ，高度脈管侵襲を伴っていないことから，異なる2か所に縫合線再発を来したと考えられた．

はじめに

胃全摘後の断端再発の報告は，進行胃癌に多く，たとえ断端再発が発見されたとしても，複数の再発形式が混在し，再切除の対象となる症例は少ない[1]．また，その局所再発の発生原因として，高度脈管侵襲，リンパ節転移遺残，播種などの報告は散見されるが，縫合線再発はまれとされている[2]．今回，我々は胃全摘後に吻合部，挙上空腸断端の2か所に縫合線再発を来し再切除できた胃癌の症例を経験したので，若干の文献的考察を加えて報告する．なお，以下の記載は胃癌取扱い規約（第13版）に従った[3]．

症　　例

患者：76歳，女性

主訴：嚥下困難

家族歴：特記すべきことなし．

既往歴：平成12年にS状結腸癌で根治術．

現病歴：平成17年8月，胃上部の3型進行胃癌，幽門部のIIa早期胃癌，および滑脱型食道裂孔ヘルニアに対し，D2リンパ節郭清を伴う胃全摘＋脾摘術＋食道裂孔縫縮術を施行した．食道胃接合部は縦隔内に入っていたが，容易に腹腔内に引き出せた．食道空腸吻合は食道胃接合部より2cm口側で腹部食道を切離し，切除断端陰性を確認後，自動吻合器でRoux en Y吻合とした．食道裂孔に対しては左右横隔膜脚を縫縮した．病変は，胃上部大彎に7.5×5cm大の3型進行胃癌と幽門部に1.5×1cmのIIa型早期胃癌の重複胃癌を認めた（**Fig. 1a**）．病理組織学的検査では，胃上部Adenocarcinoma(tub2)，pT2(ss)，ly1，v0，幽門部Adenocarcinoma(tub1)，pT1(m)，ly0，v0，pN 0，pPM（－），pDM（－）であった（**Fig. 1b，c**）．術後は順調に経過していたが，4か月後に嚥下困難が出現，上部消化管内視鏡検査で吻合部再発が疑われ，精査目的で入院となった．

現症：眼瞼結膜に軽度の貧血あり．腹部検査所見で下腹部正中に手術瘢痕を認める以外特記すべき異常所見はなかった．

血液生化学検査：赤血球数399×10^4/μl，血色素量11.7g/dlと軽度の貧血を認めた．生化学的検査に異常はなく，腫瘍マーカーではCEA 3.5ng/ml，

＜2010年4月28日受理＞別刷請求先：中村　勇人
〒437-0061　袋井市久能2515―1　袋井市立袋井市民病院

Fig. 1　a：The specimen of the first operation's was opened in lesser curvature. Total gastrectomy and splenectomy. Two lesions were at the upper body of stomach（large arrow）and type IIa at the lower body（thin arrow）. b：Histopathological examination of a tumor of the upper body of stomach showed moderately differentiated tubular adenocarcinoma（HE staing）. c：The oral margin of the stomach was esophageal mucosa and free from cancer cells（HE staing）.

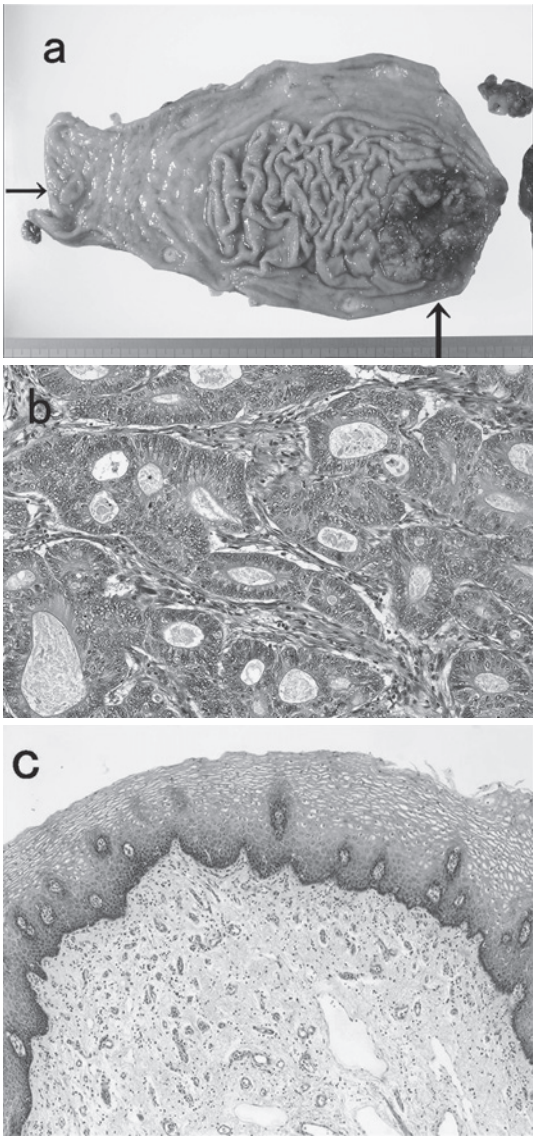

CA19-9 6U/ml と異常は認めなかった．

術後 4 か月時の上部消化管内視鏡検査：吻合部全周性に軽度発赤した結節状隆起性病変を認めた（**Fig. 2a**）．挙上空腸盲端部にも凹凸不整な隆起性病変を認め（**Fig. 2b**），肉眼的に粘膜面での連続性はなく，二つの病変は異なる部位の非連続した病変と判断した．

上部消化管造影 X 線検査：吻合部直上から口側へ約 2cm に進展した全周性の食道の不整な狭窄と少し離れて，挙上空腸盲端部にも隆起性病変を認めた（**Fig. 2c**）．

CT 所見：食道空腸吻合部の口側および挙上空腸盲端部に壁肥厚所見を認めた．周囲への浸潤，遠隔転移は認めなかった（**Fig. 2d**）．

以上より，再発部は吻合部局所近傍に限局していると考え，根治手術可能と判断した．

再手術所見：第 7 肋間で左開胸開腹し，横隔膜を食道裂孔まで切離した．胸膜，腹膜播種は認められなかった．下部食道は可動性良好で，局所に肉眼的漿膜浸潤，および周辺への浸潤は認められなかった．縦隔内の食道，空腸を全周性に剥離，腹部の空腸を十分に授動し，腫瘤を含めた食道空腸を完全に遊離した．吻合部および挙上空腸盲端部の 2 か所に腫瘤を確認したので，吻合部口側へ 3cm，肛門側へ 10cm 離れた位置で病変部を切除し，術中に食道口側，空腸肛門側断端陰性を確認した．Y 吻合から口側空腸の長さは 30cm であったが，腸管，および腸管膜の解剖学的位置関係の把握が困難なほどに癒着はひどかったため，空腸間置を施行せずに，そのまま食道・空腸吻合を行った．尚，術中の経鼻胃管排液細胞診から遊離癌細胞を認めた．

摘出標本肉眼検査所見：食道空腸吻合部に 3.5×7cm の 2 型進行癌，挙上空腸盲端部に 1 型の 2×2cm の進行癌を認めた（**Fig. 3**）．

病理組織学的検査所見：Adenocarcinoma（tub 2），pT2（ss），ly0，v0，pN0，pPM（−），pDM（−）．病変は食道空腸吻合部と挙上空腸盲端部の非連続した 2 か所に認め（**Fig. 4**），いずれもステープル部で深達度が最も深く，この部位を中心に癌の増殖が起こったと考えられた．これら癌病巣は初回手術時の組織像と類似していた．

術後経過：術後経過は良好で，逆流性食道炎等

Fig. 2 Gastrointestinal endscopy (4 months after the operation). a : Esophagojejunostomy. b : Jejunal stump. It showed the irregular elevated tumor at macroscopically discrete two sites, which were esophagojejunostomy and jejunal stump. c : Upper gastrointestinal radiography showed irregular narrowing of the esophagojejunostomy and, elevated lesion at the jejunal stump. Esophagojejunostomy (large arrow). Elevated lesion at the jejunal stump (thin arrow). d : Computed tomography showed the intraluminal growing tumor in the esophagojejunostomy (arrow) without any other recurrent lesion.

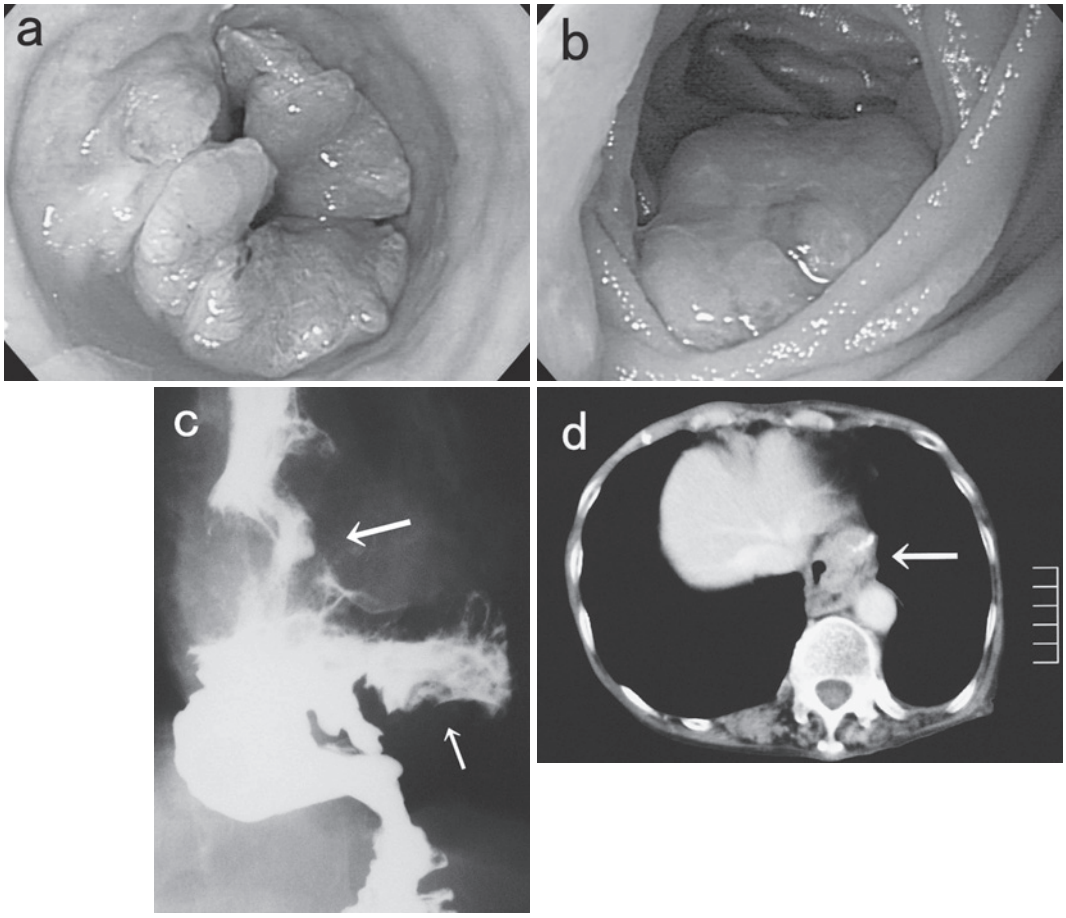

の合併症も認めなかった．しかし，1年6か月後に第7肋間胸壁に局所再発を認め，局所切除を施行した．以降外来で経過観察中である．

考　察

再発胃癌とは初回胃切除術施行時には癌の遺残が肉眼的に認められなかった症例で，術後再び同じ癌が出現する病態と定義される[4]．特に，胃全摘後の局所再発の発生原因としては，1)口側切離断端の距離不足のため口側断端に癌遺残が見られた(PM 陽性)，2) PM 陰性と判断されたが脈管侵襲(ly，v)のため断端部に微小な癌細胞が残存した，3)転移リンパ節が残存し，壁外性に吻合部に浸潤した，4)手術操作中に食道空腸吻合部に癌細胞がインプランテーションした，5)血行性転移や腹膜播種からの2次的増殖，などが考えられている[5]．

本症例の再発形式としては，初回手術時の病理組織学的検査所見で断端（－）である点，組織型も初回手術時と類似している点，非連続性の異なる二つの縫合部位（ステープル部）を中心に同時に発生している点，などから縫合線再発で，その原因としてインプランテーションを推測した．

インプランテーションによると考えられる胃癌

Fig. 3 Resected specimen of the second operation showed two tumors at the esophagojejunostomy (large arrow) and jejunal stump (thin arrow). The tumor at the esophagojejunostomy was 3.5 × 7cm sized type 2 gastric cancer and the other at the elevated jejunal stump 2 × 2cm sized type 1.

Fig. 4 Histopathological findings (HE staing) of the cut surface a and b of Fig. 3. a : Esophagojejunostomy. b : Jejunal stump. Arrows shows staple lines. Deepest invasion points of recurrent gastric cancer were both seen in the staple lines.

Table 1 The Suture Line Recurrence of Gastric Cancer Possibly Caused by Implantation

Author (Year)	Primary operation								Site of recurrence	TAFP (month)	Procedure
	Treatment	Reconstruction	Histological type	Depth of invasion	ly	v	n	Margin			
Miyoshi[2] (1999)	Total gastrectomy	jejunal pouch interposition	tub1, por	ss	2	0	1	—	Stapler line of the jejunal pouch	4	Refused salvage surgery
Nishimura[6] (2003)	Proximal gastrectomy	jejunal pouch interposition	por	sm	1	0	0	—	Stapler line of the jejunal pouch	29	Resection of the residual stomach and jejunal pouch
Namikawa[7] (2007)	Distal gastrectomy (for the remnant gastric cancer)	Roux en Y with jejunal pouch	tub 2	mp	0	0	0	—	Stapler line of the esophagojejunostomy and jejunal pouch	9	Resection of the lower esophagus and jejunal pouch
Shinohara[8] (2007)	Proximal gastrectomy	jejunal pouch interposition	tub 2	mp	0	0	0	—	Stapler line of the jejunal pouch	12	Resection of the residual stomach and jejunal pouch
Shinohara[8] (2007)	Proximal gastrectomy	jejunal pouch interposition	tub 2	se	0	0	0	—	Stapler line of the esophagojejunostomy and jejunal pouch	12	Resection of the residual stomach and jejunal pouch
Alexandos[9] (2008)	Subtotal gastrectomy	Billroth II with jejunojejunal anastomosis	por	mp	*	*	*	—	Stapler line of the jejunojejunal anastomosis	23	Resection of the jejunojenunal anastomosis
Our case	Total gastrectomy	Roux en Y	tub1, 2	ss	1	0	0	—	Stapler line of the esophagojejunostomy and jejunal stump	4	Resection of the esophagojejunostomy and jejunal stump

Histological type : por, poorly differentiated adenocarcinoma : tub 1, well diff. tubular adenoca. : tub 2, moderately diff. tubular adenoca. Depth of invasion : sm, submucosa : mp, proper muscle : ss, subserosa : se, serosa exposedly : Pathological lymphatic invasion v : Pathological vessel invasion n : Pathological lymph node metastesis. TAFP : time after the first operation

縫合線再発の報告は少なく，1983～2009年6月までの医学中央雑誌にて「胃癌」,「再発」,「縫合線」, PubMedで「gastrectomy」,「suture line recurrence」あるいは,「gastrectomy」,「recurrence」,「implantation」をキーワードに検索した結果，本症例を含め6例の報告しかなかった[2)6)～9)]（**Table 1**）．再発部位は，空腸パウチ部が最多で5例，食道空腸吻合部が3例，空腸空腸吻合部，挙上空腸断端部はいずれも1例のみであった．また，本症例を含め異なる2か所に縫合線再発を来した症例は6例中3例に認めた．再発までの期間は4～29か月（平均15.5か月）で，本症例のように術後4か月と短期間で再発を来した症例も認めた．

Miyoshiら[2)]はインプランテーションの機転として，遊離癌細胞が再建前の空腸粘膜に直接インプラントしたか，もしくは，自動吻合器ステープル部に遊離癌細胞が混入し空腸パウチ上にインプラントしたと推測している．本症例でも経鼻胃管排液より遊離癌細胞を認め，吻合部，空腸断端再発ともにステープル部を含んでいることから後者である可能性が高いと考えられた．

インプランテーションによる局所再発の予防法として結腸癌などでは，術中の腸管洗浄があげられているが，胃癌手術では一般に行われていない．今村ら[10)]は胃癌胃全摘術の食道離断前に生理食塩水による洗浄（1回20ml×20回）を行い，洗浄細胞診陽性率の有意な減少があったとし，インプランテーションによる吻合部再発の防止に食道洗浄は有用であると報告している．胃癌では本症例のような縫合線再発は極めてまれであるが，1度再発すれば再手術が困難なことが多いため，今後は予防を検討する必要があるかもしれない．

文　献

1) 楠山　明，梨本　篤，若林真理ほか：胃全摘術後吻合部再発に対し左開胸開腹にて再切除できた2例．日臨外医会誌　**56**：2628―2632, 1995
2) Miyoshi K, Fuchimoto S, Ohsaki T et al：Suture line recurrence in jejunal pouch replaced after total gastrectomy for gastric cancer. Gastric Cancer **2**：194―197, 1999
3) 日本胃癌学会編：胃癌取扱い規約．改定第13版．金原出版，東京，1999
4) 日本癌治療学会，　癌の治療に関する合同委員会，癌規約総論委員会編：日本癌治療学会・癌規約総論．金原出版，東京，1991，p68
5) 種村広巳，田中千凱，大下裕夫ほか：胃全摘10年後食道空腸吻合部再発をきたした早期胃癌の1例．外科　**56**：331―334, 1994
6) Nishimura M, Honda I, Watanabe S et al：Recurrence in jejunal pouch after proximal gastrectomy for early upper gastric cancer. Gastric Cancer **6**：197―201, 2003
7) Namikawa T, Kobayashi M, Okamoto K et al：Recurrence of gastric cancer in the jejunal pouch after completion gastrectomy. Gastric Cancer **10**：256―259, 2007
8) Shinohara T, Kashiwagi H, Nakada K et al：Suture line recurrence in the jejunal pouch after curative proximal gastrectomy for gastric cancer：report of two cases. Hepatogastroenterology **54**：1902―1904, 2007
9) Polychronidis A, Laftsidis P, Giatromanolaki A et al：Suture line recurrence at a jejunojejunal anastomosis after gastrectomy for gastric cancer. Gastric Cancer **11**：59―63, 2008
10) 今村博司，古川　洋，米川みな子ほか：胃癌胃全摘術後の吻合部再発の防止―食道洗浄細胞診―．日外会誌　**104**（増刊）：612, 2003

A Case of Suture Line Recurrence in the Esophagojejunostomy and the Elevated Jejunal Stump after Total Gastrectomy for Gastric Cancer

Hayato Nakamura, Kazuhiro Hiramatsu, Takehito Katoh, Masaomi Suzuki,
Yoshihisa Shibata, Motoi Yoshihara, Takashi Ikeyama and Kiyoshi Suzumura
Department of Surgery, Toyohashi Municipal Hospital

We report a case of suture-line gastric cancer recurrence in both esophagojejunostomy and the elevated jejunal stump, diagnosed 4 months after total gastrectomy for advanced gastric cancer. A 76-year-old woman underwent total gastrectomy and splenectomy with D2 lymph node dissection for type 3 gastric cancer of the upper gastric body and IIa type early gastric cancer of the lower gastric body, and hernioplasty for esophageal hiatal hernia in August 2005. Histological examination showed the upper lesion to be moderately differentiated tubular adenocarcinoma (pT2 (ss), ly1, v0) and the lower lesion to be well-differentiated tubular adenocarcinoma (pT1 (m), ly0, v0) without nodal involvement. The proximal surgical margin was negative for cancer. Four months later, she was seen for dysphagia and endoscopy showed an irregular elevated tumor of the esophagojejunostomy, suggesting gastric cancer recurrence. The recurrent tumor was resected using a left thoracoabdominal approach. Histological study confirmed that the tumor was suture-line gastric cancer recurrence. We concluded that recurrence was due to implantation, judging from the negative surgical margin and the absence serious lymphatic involvement in the previous specimen.

Key words：gastric cancer, suture-line recurrence, implantation

〔Jpn J Gastroenterol Surg 43：1117—1122, 2010〕

Reprint requests：Hayato Nakamura　Department of Surgery, Fukuroi Municipal Hospital
2515-1 Kuno, Fukuroi, 437-0061 JAPAN

Accepted：April 28, 2010

©2010 The Japanese Society of Gastroenterological Surgery　Journal Web Site：http://www.jsgs.or.jp/journal/