日消外会誌　43（11）：1123～1128，2010年

症例報告

空腸内に重積した早期胃癌の１切除例

石川勤労者医療協会城北病院外科

三上　和久　　斎藤　典才　　安松比呂志　　中村　　崇
前多　　力　　横山　　隆　　原　　和人

症例は88歳の女性で，近医のCTにて小腸腫瘍と診断され経過観察されていた．その後経口摂取困難，体重減少を認めたために紹介入院した．CTにて8.5cm大の腫瘤を先進部として，幽門部の胃が十二指腸から空腸にまで重積している所見を認めた．上部消化管内視鏡検査では胃体下部大彎に存在する多数の結節が集簇した10cm大の隆起性病変が，十二指腸下行脚のさらに遠位側にまで重積している所見を認めた．以上より，早期胃癌（Type0I SM）の空腸重積と診断し，腹腔鏡補助下胃部分切除術を施行した．病理組織学的検査では高分化型管状腺癌で，pT1（M），ly0，v0，PM（－），DM（－）であった．胃腫瘍が空腸にまで重積した報告例は見あたらず，種々の腫瘍側因子に加えて，特に十二指腸の後腹膜への固定異常という患者側因子が加わった結果，このような現象が起きたと考察された．

はじめに

胃腫瘍が十二指腸内に脱出した症例の報告は散見されるが[1)~4)]，空腸内に重積した症例の報告は現在までに他に報告が認められなかった．今回，我々は早期胃癌が空腸内に重積した１例を経験したので，若干の文献的考察を加えて報告する．

症　　例

患者：88歳，女性

主訴：食事摂取不良

既往症：認知症，高血圧症，心不全

家族歴：特記事項なし．

現病歴：認知症，高血圧症，心不全にて近医の往診管理．2007年６月に近医にて施行された腹部CTにて小腸腫瘍と診断されるも，高齢でハイリスクであるために手術は行わずに経過観察となっていた．2008年１月頃から固形物の摂取が困難となり経腸栄養剤の飲用のみで栄養管理がされていたが，１か月で2kgの体重減少も認めるようになってきたために，当院紹介入院となった．

入院時検査所見：RBC 298万/ul，Hb 8.1g/dl，Fe 18ug/dl，フェリチン70ng/ml，網赤血球9.2%と鉄欠乏性貧血の所見を認めた．CEA 2.1ng/ml，CA19-9 10U/mlと，腫瘍マーカーは正常範囲内であった．

入院時現症：身長136.0cm，体重34.0kg，BMI 18.4kg/m^{2}と小柄でやせ形であった．

腹部造影CT所見：幽門部の胃が十二指腸～空腸に入り込み重積状態を呈していた（**Fig. 1a，b**）．先進部位は8.5cm大の腫瘤でTreitz靱帯を越えて空腸内に入り込んでいた．膵臓より下方のレベルにおいて腹部大動脈と上腸間膜動脈との間には十二指腸水平脚が存在するため[5)]，この腫瘍は明らかに十二指腸水平脚を越えていた（**Fig. 1b**）．腫瘍はさらに遠位側まで重積し，左下腹部の骨盤腔内にまで位置するため（**Fig. 1c，d**），空腸内に重積していると判断した．重積した胃や腫瘍の背側には，左性腺静脈を認めた．明らかな肝転移，リンパ節腫大は認めなかった．

上部消化管内視鏡検査所見：胃は胃角部にて大きく捻れていた．捻れの部位は内視鏡は容易に通過可能で，捻れの部位を越えるとそこは十二指腸であった．P-ringは認識できなかった．十二指腸下行脚には多数の結節が集簇した大きな隆起性病変

＜2010年４月28日受理＞別刷請求先：三上　和久
〒920-0848　金沢市京町20―3　石川勤労者医療協会城北病院外科

Fig. 1　CT showed a tumor 8.5 cm in diameter in the jejunum, and the distal stomach invaginating into the jejunum through the duodenum (a, b, c, d). A tumor passed the duodenal third portion obviously (b). Furthermore a tumor invaginated into the jejunum far away from the duodenal third portion (c, d).

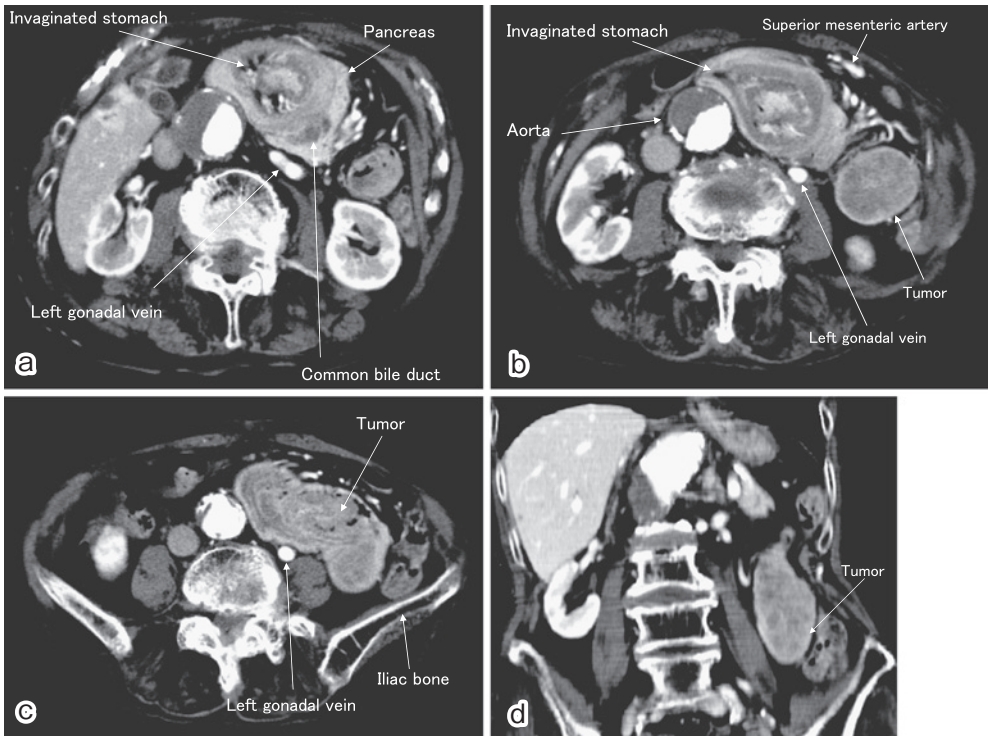

を認め，下十二指腸角を越えてさらに遠位側にまで腫瘍を認めた．内視鏡を胃内に戻しているうちに腫瘍も胃内に戻ってきた．腫瘍は体下部大彎の10cm大の病変で，茎は認識することはできなかった．0I型の早期胃癌と診断し，生検では高分化型腺癌であった（**Fig. 2**）．

上部消化管造影検査所見：胃は体部にて全周性に引き込まれており，高度に変形をしていた．十二指腸球部～下行脚にかけては8.5cm大の透亮像を認め，先進部には重積を思わせるカニ爪様陰影を認めた（**Fig. 3**）．

通過障害の症状には消長を認めたため，重積と解除とを繰り返しているものと思われた．CTでは腫瘍が空腸に脱出している所見を認めたため，早期胃癌(ML，Gre，cType0I，cT1(SM)，cN0，cH0，cP0，cM0，cStageIA)の空腸重積と診断した．腫瘍によって消化管通過障害が起き固形物の摂取が不良となっており，かつ体重減少，貧血の進行も認めている状態であったために切除が必要と考えられた．内視鏡的切除も考慮したが腫瘍が巨大であること，付着部の評価が困難であったことから内視鏡的切除は不適と判断した．高齢でリスクを伴うために，リンパ節郭清を伴わない腹腔鏡補助下胃部分切除を行った．

手術所見：臍下に10mmカメラport，左右側腹部に5mm working portを留置して手術を行った．腹腔鏡下に大網の処理，胃の授動を行い，腫瘍の付着部である体下部大彎の位置を同定し，その直上に4cmの小開腹を置いた．小開腹創から胃壁を引き出すと，胃～十二指腸球部を容易に腹壁外に誘導することができ，後腹膜への固定が緩いことが示唆された．体下部前壁に胃切開をおき，遠位側に重積している胃腫瘍を切開口から外に誘導して全体を明らかとし，胃壁全層を含めて自動

Fig. 2 Gastrointestinal endoscopy showed a multiple-nodule tumor 10 cm in diameter on the greater curvature of the lower gastric body invaginating into the inferior duodenal angle.

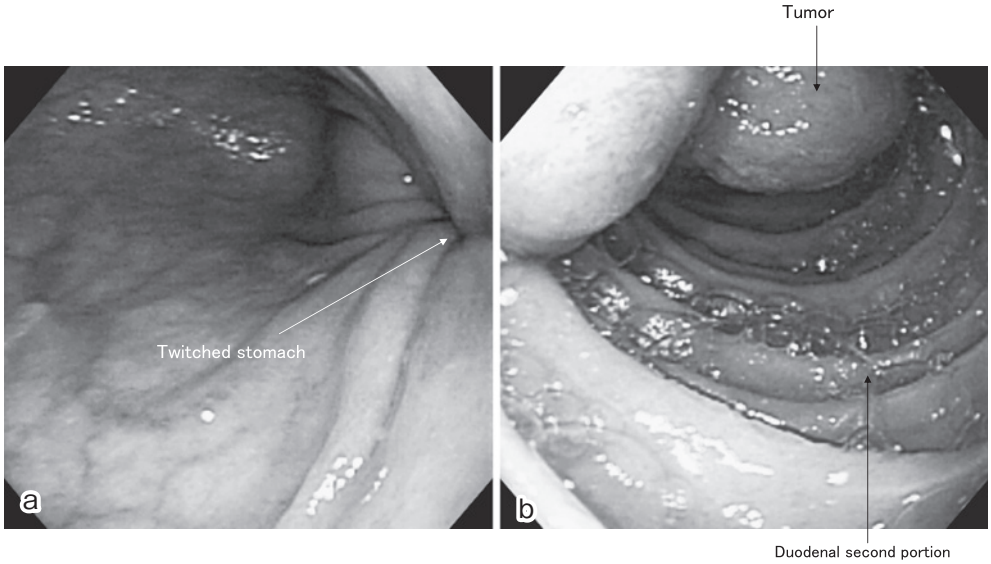

Fig. 3 Gastrography showed twitched and shortened gastric body, and a 8.5 cm translucency in the duodenal first and second portion.

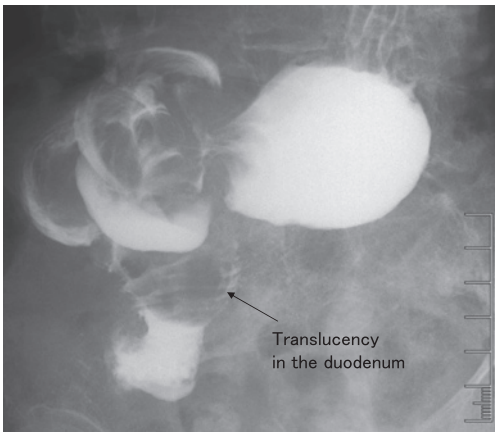

Fig. 4 Operative findings showed a multiple-nodule tumor through the incision of the gastric wall.

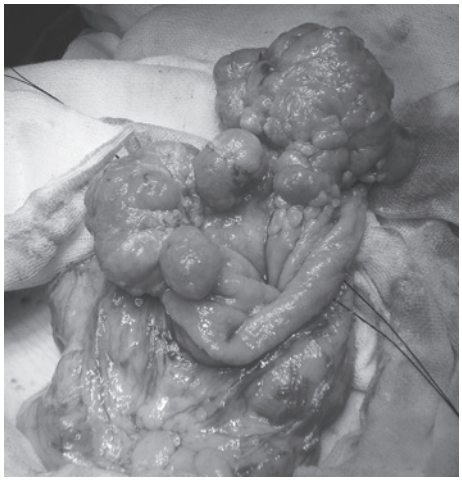

縫合器にて切除を施行した（**Fig. 4**）.

切除標本肉眼所見：腫瘍は8.5×5×2.5cm大のキノコ型に隆起した有茎性病変であった．表面は亀裂が入った，粗大結節性病変であった．割面は灰白色の充実性病変であった.

病理組織学的所見：間質の介在の乏しい，異型高円柱上皮の密在から成る腺管形成を認め，高分化型管状腺癌と診断した．pT1(M)，ly0，v0，PM（−），DM（−）であった（**Fig. 5**）.

術後の経過は良好で，術後2日目から食事を開始し，術後7日目に退院となった．術後は食事摂取量が著明に増加し，手術半年後には8kgの体重増加を認めた．術後1年2か月の現時点で，無再発生存中である.

Fig. 5　Microscopic findings showed well-differentiated tubular adenocarcinoma.

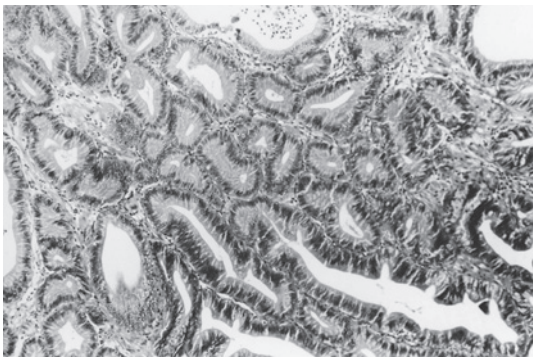

考　察

1983～2009年まで医学中央雑誌で「胃腫瘍」,「胃癌」,「空腸重積」,「空腸脱出」をキーワードとして，またPub Medで「gastric tumor」,「gastric cancer」,「invagination」,「jejunum」をキーワードとして検索するも，本症例のように胃腫瘍が空腸に脱出した報告例は見あたらなかった．一方で，十二指腸へ脱出した胃腫瘍の報告例は散見され，堀らは1952～2001年の50年間に本邦で報告された胃隆起性病変の十二指腸脱出例143例のまとめを報告している[1]．それによると，部位では前庭部が67.9%，体部が25.2%，穹窿部が6.9%と，当然ながら前庭部に多くなっているが，体部～穹窿部の腫瘍でも十二指腸に脱出する症例が見られた．組織型では，早期腺癌が58.7%，平滑筋腫が10.1%，進行腺癌が8.7%，過形成性ポリープが5.1%，脂肪腫が4.3%，平滑筋肉腫が3.6%，神経鞘腫が2.1%と早期腺癌が最多となっている．腫瘍径は大きいものが多く，平均で4.28cmと報告されている．

本症例では空腸にまで脱出している点が大変特異的であると思われるが，その理由を考察してみる．十二指腸に脱出した胃腫瘍の報告例では種々の要因が考察されており，まずは腫瘍側因子としては，内腔発育型の大きな腫瘍であること，早期癌であること，腫瘍自体の重さで周囲組織を牽引したこと，大彎側にあって可動性が高いことなどが要因として報告されている[2)~4)]．腫瘍の大きさについてさらに検討をしてみると，中原らの0I型早期胃癌55例のまとめでは，3cm以下のものが35例(63.6%)で，3.1cm以上のものが20例(36.4%)と報告されている[6)]．また巨大な0I型早期胃癌の症例報告では，5.7～10cm大のものが巨大なものとして報告されている[7)~11)]．本症例は8.5cm大の0I型早期胃癌だが，大きさの腫瘍側因子があったとしても，空腸までには届かないはずである．そのため，さらに患者側因子も要因として加わっていると考えられた．その患者側因子としては，幽門輪が弛緩していること，体型が小柄なこと，胃の支持組織が脆弱な高齢女性であること，十二指腸の後腹膜への固定が緩いことなどが報告されている[12)13)]．

本症例の重積時の腹部CTを見直してみると，重積した胃腫瘍に牽引された結果，十二指腸下行脚～膵頭部が大動脈の左側に位置していることがわかる（**Fig. 1**）．手術所見でも小開腹創から胃十二指腸を容易に体外に大きく誘導することが可能だったことから，十二指腸の後腹膜への固定が緩いことが示唆される．前述した種々の腫瘍側・患者側因子の中でも，特に十二指腸の後腹膜固定異常が最大の要因ではないかと考えている．手術1年後に施行した腹部CTでは，十二指腸下行脚～膵頭部は，大動脈右側の通常の位置に存在していた．

膵十二指腸の固定異常を来す病態としては，先天的異常として背側十二指腸間膜の遺残が挙げられるが，これは文献的には非常に頻度がまれである[14)]．一方で後天的異常は，腫瘍の増大や体重減少，加齢によって後腹膜組織が脆弱化するために起きると言われている．

Kreelらは剖験時に膵頭部が大動脈左側に位置する症例が5%あったと報告し，その原因としては加齢に伴って後腹膜組織がゆるんだ可能性を挙げている[15)]．Dunnらは，膵頭部が大動脈の左側に位置する症例をしばしば認めたと報告している[16)]．MorganらはUSにて，仰臥位で大動脈右側にあった膵頭部が，左側臥位で大動脈左側に移動することを120例中45例に認め，女性に多いとしている．その原因としては，加齢による後腹膜組

織の脆弱化を提唱している[17].

本症例では腫瘍による消化管通過障害から急激な体重減少を来し，加齢による変化も加わって後腹膜組織の脆弱化から後天的に膵十二指腸の固定異常が生じ，さらに種々の患者側・腫瘍側因子が加わった結果，0I 型早期胃癌が空腸内に重積するというまれな現象が起きたと考察された.

文　献

1) 堀　智英，岡田喜克，町支秀樹ほか：十二指腸球部に脱出し ball valve syndrome をきたした胃穹窿部 GANT の 1 例．日消誌 **100**：673―679, 2003
2) 善田貴裕，増永高晴，田口達也ほか：胃体上部の平滑筋腫により胃十二指腸重積を来した，いわゆる ball valve syndrome の 1 例．日消誌 **91**：1228―1233, 1994
3) 大西秀哉，玉江景好，西原一善ほか：十二指腸球部に嵌入した胃体部早期胃癌の 1 例. 臨外 **50**：1517―1522, 1995
4) 町支秀樹，須崎　真，武藤利茂ほか：十二指腸腫瘍との鑑別が困難であった十二指腸脱出早期胃癌の 1 例．日臨外医会誌 **58**：2557―2561, 1997
5) 藤田信行：腹部 CT 診断学．中外医学社，東京，1996，p301―309
6) 中原慶太，渡辺靖友，田宮芳孝ほか：早期胃癌の肉眼像―0I 型，0IIa 型．胃と腸 **44**：507―521, 2009
7) 熊野秀俊，関口忠司：十二指腸球部内に脱出した巨大ポリープ状早期胃癌の 1 例と本邦 58 例の解析．日臨外会誌 **64**：342―346, 2003
8) 岩崎良三，澤口　朗，山田俊夫ほか：絨毛状発育を呈した巨大な I 型早期胃癌の 1 切除例．Prog Dig Endosc **50**：196―199, 1997
9) 岡村慎也, 富木裕一, 塩見精朗ほか：巨大な I 型早期胃癌の 1 例．Prog Dig Endosc **45**：190―191, 1994
10) 日比謙一，田辺　聡，大井田正人ほか：十二指腸に逸脱した巨大 I 型早期胃癌の 1 例．Prog Dig Endosc **45**：192―193, 1994
11) 栗山敦治，安蘓正和，中野盛夫：著明な低蛋白血症を来した巨大な乳頭状 I 型早期胃癌の 1 例．ENDOSC FORUM digest dis **10**：247―251, 1994
12) 山口敏之，荻原裕明，高田　学ほか：十二指腸に嵌頓した胃体上部 GIST の 1 例．日臨外会誌 **65**：2112―2117, 2004
13) 安田里司，山田　貴，平尾具子ほか：十二指腸球部に脱出し ball valve syndrome をきたした胃穹窿部の GIST の 1 例．日臨外会誌 **68**：1704―1708, 2007
14) Androulakis J, Colborn GL, Skandalakis PN et al：Embryologic and anatomic basis of duodenal surgery. Surg Clin North Am **80**：171―199, 2000
15) Kreel L, Sandin B：Changes in pancreatic morphology associated with aging. Gut **14**：962―970, 1973
16) Dunn GD, Gibson RN：The left-sided pancreas. Radiology **159**：713―714, 1986
17) Morgan RA, Dubbins PA：Pancreatic and renal mobility. Clin Radiol **45**：88―91, 1992

A Resected Case of Early Gastric Cancer Invaginated into the Jejunum

Kazuhisa Mikami, Noritoshi Saito, Hiroshi Yasumatsu, Takashi Nakamura,
Tsutomu Maeda, Takashi Yokoyama and Kazuto Hara
Department of Surgery, Jouhoku Hospital, Ishikawa Kinrosha Medical Association

We report a rare case of early gastric cancer invaginating into the jejunum. A 88-year-old woman who had been diagnosed with a tumor of the small intestine admitted with anorexia and subsequent body weight loss. Abdominal computed tomography showed a tumor 8.5cm in diameter in the jejunum and the distal stomach invaginating into the jejunum through the duodenum. Gastrointestinal endoscopy showed a multiple-nodule tumor 10cm in diameter on the greater curvature of the lower gastric body invaginating into the inferior duodenal angle. The diagnosis was early gastric cancer -Type 0I SM- invaginating into the jejunum, necessitating laparoscopic partial gastrectomy. Histological examination showed well-differentiated tubular adenocarcinoma pT1 (M), ly0, v0, PM (−), DM (−). No report such as our case has been made, as far as we could review.

Key words：invagination, early gastric cancer, jejunum

〔Jpn J Gastroenterol Surg 43：1123—1128, 2010〕

Reprint requests：Kazuhisa Mikami　Department of Surgery, Jouhoku Hospital, Ishikawa Kinrosha Medical Association
20−3 Kyomachi, Kanazawa, 920−0848 JAPAN

Accepted：April 28, 2010

©2010 The Japanese Society of Gastroenterological Surgery　Journal Web Site：http://www.jsgs.or.jp/journal/