日消外会誌　43（11）：1129～1133，2010年

症例報告

十二指腸乳頭部原発絨毛癌の1切除例

兵庫県立尼崎病院消化器外科，同　呼吸器外科[1]，同　病理部[2]

倉橋　康典　　白潟　義晴　　平田　耕司　　篠原　　尚
糸井　和美[1]　　牧　　淳彦　　水野　惠文　　三村　六郎[2]

症例は80歳の女性で，歩行障害で入院中に肝胆道系酵素の上昇・著明な胆管拡張・胆管炎症状を認め精査を行った．上部消化管内視鏡検査で十二指腸乳頭部癌が見つかり，減黄を行った後，膵頭十二指腸切除術を施行した．病理組織学的検査で，辺縁は高～中分化管状腺癌の像であるが，浸潤部は栄養細胞類似の大型細胞が目立つ絨毛癌の像が優勢で，免疫染色検査でhCG陽性を示し，十二指腸乳頭部原発の絨毛癌と診断した．検索しうるかぎりでは，十二指腸乳頭部原発の絨毛癌の報告は見当たらない．若干の文献的考察を加え報告した．

はじめに

消化管原発の絨毛癌はまれであり，胃原発絨毛癌の発生頻度で0.08％程度とされている[1]．今回，極めてまれと考えられる十二指腸乳頭部原発絨毛癌の1切除例を経験したので，若干の文献的考察を加えて報告する．

症　　例

患者：80歳，女性

主訴：黄疸，発熱

既往歴：18歳；虫垂炎．30歳代；胃潰瘍―胃切除術（B-I），術後イレウスで2回手術．78歳；胸椎圧迫骨折，骨粗鬆症．

生活歴：独居，ほか特記すべきことなし．

現病歴：ふらつき・歩行障害にて神経内科入院中に上記主訴が出現し，精査の結果，十二指腸乳頭部癌の診断で手術目的にて外科転科となった．

入院時現症：身長141cm，体重39kg，血圧113/78mmHg，脈拍96/分，体温37.6℃，眼球結膜に黄染を認めた．腹部は平坦・軟で明らかな腫瘤は触知しなかった．

血液検査所見：白血球数：7,900/mm^3，CRP：3.4mg/dl，T-Bil：5.7mg/dl，D-Bil：4.4mg/dl，GOT：120IU/*l*，GPT：128IU/*l*，ALP：4,116IU/*l*，LAP：275IU/*l*，γ-GTP：446IU/*l*と閉塞性黄疸および胆道系酵素の上昇を認めた．その他，hCG：＜0.5mIU/ml，CEA（＜2.5）：1.3ng/ml，CA19-9（＜37）：57U/mlであった．

腹部造影CT：肝内胆管，総胆管の著明な拡張，膵管の軽度拡張を認めた．明らかな結石や腫瘍は認めなかった（**Fig. 1a，b**）．

MRCP（Magnetic Resonance Cholangio Pancreatography）：CT同様，肝内胆管，総胆管の著明な拡張を認めた．胆嚢は腫大して下垂していた（**Fig. 2**）．

上部消化管内視鏡検査：十二指腸乳頭部に表面顆粒状で境界明瞭な1型隆起性病変を認め，生検を行った（**Fig. 3**）．

病理組織学的検査（生検）：明るく豊富な胞体を有する核異型の強い大型細胞と，管状腺癌が共存する未分化な腺癌（Group V）と診断した（**Fig. 4**）．

以上から，十二指腸乳頭部癌と診断し，内視鏡的減黄を行ったのち手術を施行した．

手術所見：過去の幽門側胃切除に伴う癒着が高度であった．総胆管は径約3cm程度に拡張していた．十二指腸乳頭部に2cm大の腫瘤を認め，所属リンパ節は二群領域まで広範囲に腫大していた．D2リンパ節郭清を伴う膵頭十二指腸切除術を施行した．

＜2010年3月24日受理＞別刷請求先：倉橋　康典
〒660-0828　尼崎市東大物町1―1―1　兵庫県立尼崎病院消化器外科

Fig. 1　Abdominal CT showed a remarkable dilatation of the hepatic duct（a：black arrow）and the common bile duct（b：black arrow）. It also showed a slight dilatation of the pancreatic duct（b：white arrow）. No obvious stone or tumor image could be identified（a, b）.

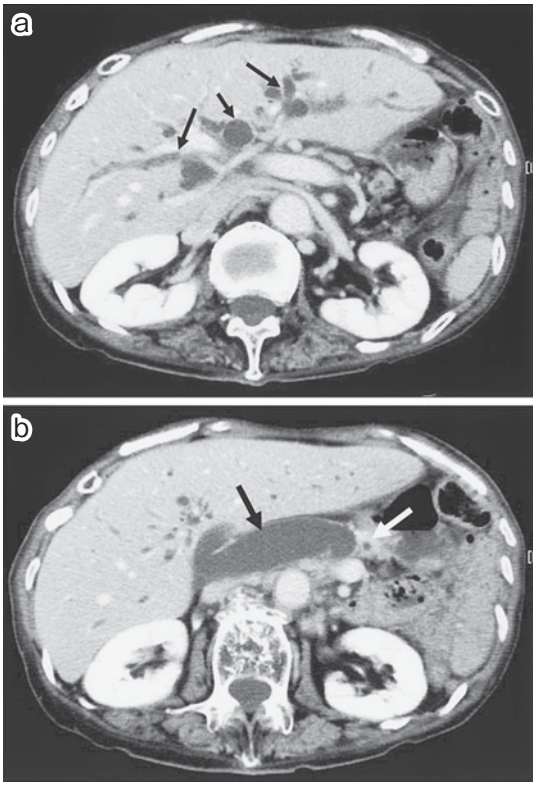

Fig. 2　MRCP（Magnetic Resonance Cholangio Pancreatography）showed a remarkable dilatation of the intra and extra hepatic biliary tract, and a swelling of the gallbladder.

Fig. 3　Upper gastrointestinal fiberscopy revealed a torous type-1 tumor at the major duodenal papilla.

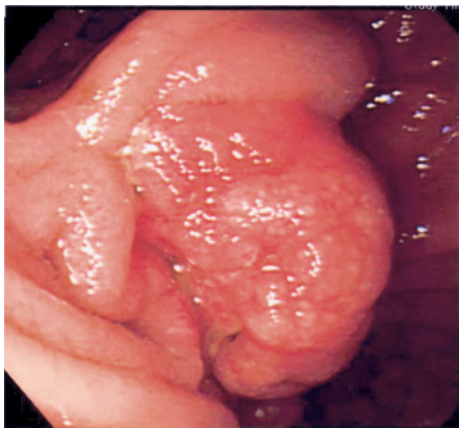

切除標本：十二指腸乳頭部に径 20×18mm，潰瘍形成を伴わない表面不整の隆起を認めた（露出腫瘤型）(**Fig. 5**).

病理組織学的検査所見：HE 染色において，明るく豊富な胞体を有する核異型の強い cytotrophoblast 類似の大型細胞が目立ち，免疫染色検査において hCG 陽性であり，絨毛癌と診断した(**Fig. 6a, b**). 十二指腸乳頭部の粘膜や浸潤部の一部では，高～中分化型管状腺癌の共存が認められた(**Fig. 6c**). 腫瘍は膨張性増殖を示し，乳頭部共通管部から大十二指腸乳頭，乳頭部胆管，乳頭部膵管を巻き込んでおり，十二指腸固有筋層を越え，一部膵実質にも浸潤していたが，下部胆管，膵管への拡がりは認めなかった.

最終病期：pT3(pPanc1b，pDu3)，pN2，P0，H0，M－，f-Stage IVa であった.

術後経過：術後，膵管空腸吻合部縫合不全を生じたが，保存的療法で軽快した．術後 3 か月目に撮影した腹部 CT で，肝転移を疑う陰影を 2 か所認めた（**Fig. 7**）．独居で自立生活不能のため，術後 142 日目に療養型病院に転院し，術後 8 か月現在，生存中である.

Fig. 4 Microscopic structure of the biopsied specimen (hematoxylin & eosin staining). Large anaplastic tumor cells (**) and tubular adenocarcinoma cells (*) were observed. The tumor was diagnosed as highly anaplastic adenocarcinoma (Group V).

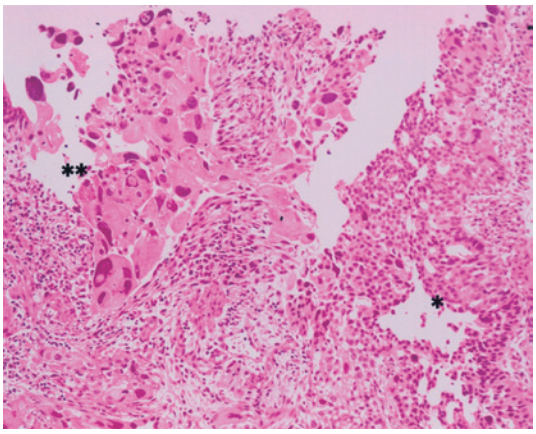

Fig. 5 Gross appearance of the resected specimen. An intraluminally growing tumor of 20mm × 18mm in the diameter with irregular surface was located at the major duodenal papilla. There was no central ulceration.

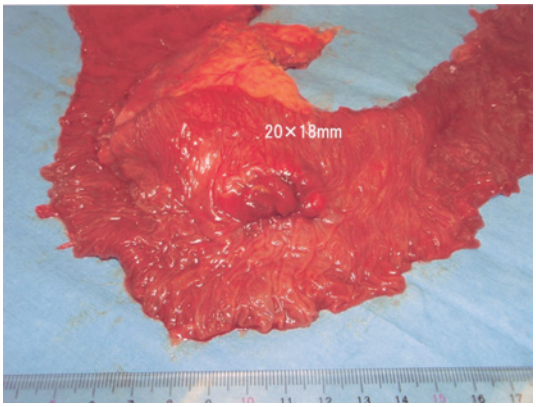

考　察

絨毛癌は急速広範囲に浸潤・転移する癌であり，通常，胞状奇胎に関連し，子宮内に発生する．胎盤以外にも卵巣・精巣・縦隔・後腹膜などに発生することが知られている．消化管原発の絨毛癌はまれであり，最も頻度が高い胃原発絨毛癌でも，その発生頻度は胃悪性腫瘍の 0.08% 程度で非常

Fig. 6 Microscopic structure of the resected specimen. Highly anaplastic large tumor cells which looked like trophoblasts were observed (a：hematoxylin & eosin staining). Tumor cells which were immunohistochemically positive for hCG were noted (b：hCG staining). There coexisted well to moderately differentiated tubular adenocarcinoma cells (*) in the mucosa of the major duodenal papilla and a part of the invasive lesion of the tumor (c：hematoxylin & eosin staining).

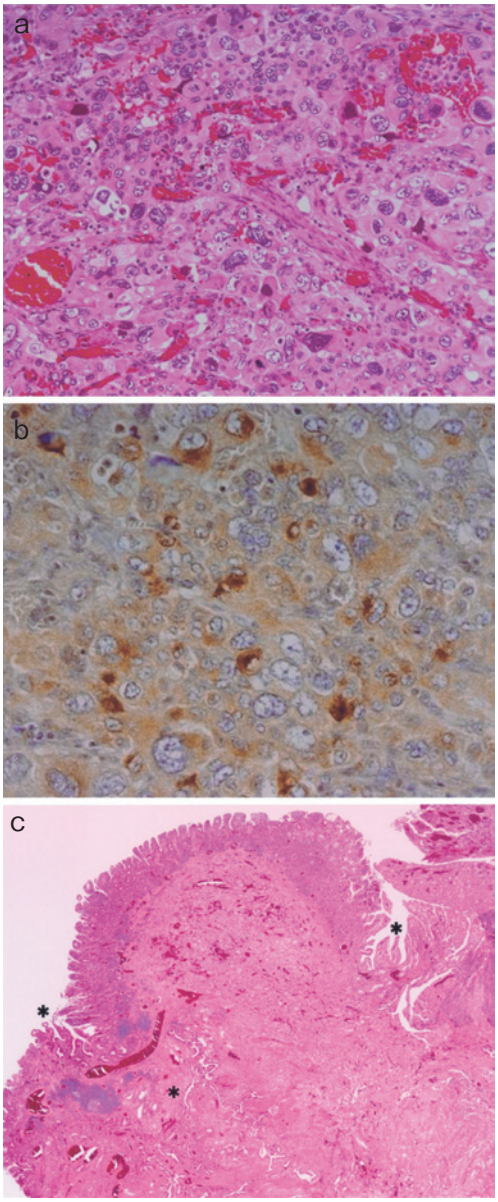

Fig. 7　Abdominal CT three months after the operation showed two low density areas in the liver which were suspected of metastases (black arrow).

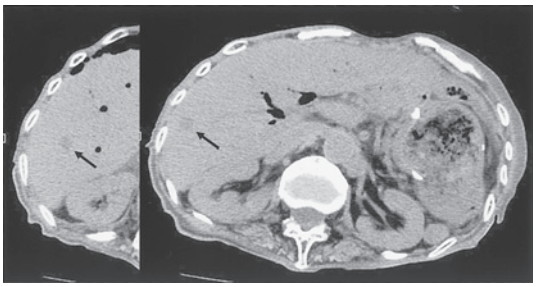

に低いとされている[1]．十二指腸原発絨毛癌の報告はさらに少なく，「医学中央雑誌（1983年～2009年8月）」「PubMed（1978年～2009年8月）」を用い，「十二指腸」，「絨毛癌」をキーワードとした検索（議事録除く）で，4編の報告しか見当たらない[2)~5)]．さらに，「乳頭部原発」にかぎると，「十二指腸乳頭部」，「絨毛癌」をキーワードとした同検索で報告は見当たらない．本症例においては，①子宮・卵巣・縦隔その他の部位に腫瘍を認めない，②腫瘍が不整形隆起を形成している，③腫瘍の組織像は，腺癌と絨毛癌が移行をもって共存している，などの理由で原発性絨毛癌と考えた．また，乳頭部粘膜よりはむしろ，粘膜下の乳頭部間質に腫瘍の主座がある病理所見であったため，「乳頭部原発」と考えた．

胃絨毛癌の報告例によると，絨毛癌は，病理組織学的にcytotrophoblastとsyncytiotrophblastの存在と，免疫染色検査にてhCG陽性を確認することで診断される．その発生機序としては，腺癌細胞の逆分化説が最も有力であり，約70%の症例において腺癌との共存が見られている[6)~8)]．

血清hCGについては，病勢とともに上昇し，再発や治療効果の指標になるとの報告がある一方で[3)6)]，本症例のように低値を示すこともあり，組織形態，臨床所見とhCG産生能が必ずしも相関するわけではないとの報告もある[8)]．

予後は極めて不良であり，ほとんどの症例で入院時あるいは手術時にすでに肝臓や肺，リンパ節転移，腹膜播種などを認めており，平均生存期間が2.5か月という報告もある[8)]．本症例でも，術後3か月の時点ですでに肝転移を疑うSOLが指摘されており，その悪性度の高さが伺える．

治療に関しては，外科的切除術も含めて有効な治療法の報告はない．手術は他臓器転移のために非治癒切除となることが多く，放射線治療は無効で，術後化学療法が行われることが多いが，使用される薬剤は定まっていない．婦人科的絨毛癌で用いるactinomycin D，methotrexateやcyclophosphamideなどが使用される場合や，腺癌細胞の逆分化という発生機序や腺癌の共存といった観点から，胃癌治療としてCDDPや5-FU，最近ではTS-1やpaclitaxelが使用される場合があるが，いずれも長期生存は難しいようである[9)]．中には胃癌のレジメで若干効果があったとの報告もあり[10)11)]，十二指腸原発の場合も選択肢として考慮すべきかもしれないが，いずれにせよ症例が稀少なため，集学的治療の確立は困難であると思われる．

本症例は，術前生検の顕微鏡所見で絨毛癌の可能性も考え血清hCGを測定したが，陰性であったため術前に絨毛癌の診断は確定できていなかった．術後に行った術前生検材料の免疫染色検査ではhCG陽性であった．本患者は大手術の侵襲によりADLが低下し，退院不能で療養型病院転院となり，しかも転院時にはすでに肝転移が出現しているという経過をたどったのであるが，患者の年齢・体力・「身寄りのない独居」という生活環境を考えると，術前に免疫染色検査まで行い，予後が極めて不良な絨毛癌と確定できていれば，ステントなどの内科的治療の選択肢もあったのではないかと考えている．結果論ではあるが，胃とは違い十二指腸乳頭部の手術は侵襲が極めて大きいので，診断確定に最大限の努力をはらい，慎重に手術適応を決定する必要があると思われた．

本論文の要旨は第64回日本消化器外科学会総会（2009年7月，大阪）で発表した．

文　献

1）海上雅光，広田映五，板橋正幸ほか：胃原発悪性絨毛上皮腫の3例．癌の臨　**28**：204―210, 1982
2）齊藤清子，三浦二三夫，井原祐治ほか：十二指腸のchoriocarcinomaの一例．鶴岡荘内病医誌

15：45—50, 2004
3）島田　謙，高橋　毅，中山伸一ほか：十二指腸原発悪性絨毛上皮腫の1例．日消外会誌　31：1102—1106, 1998
4）Matthews TH, Heaton GE, Christopherson WM：Primary duodenal choriocarcinoma. Arch Pathol Lab Med 110：550—552, 1986
5）Engel JM, Deitch EA, Risch J：Extragenital choriocarcinoma in the duodenum. AJR Am J Roentgenol 133：933—935, 1979
6）岸本弘之，尾崎　舞，岡　伸一ほか：胃原発絨毛癌の1例．外科　65：1104—1107, 2003
7）小林靖彦，清家洋二，小川法次ほか：腺癌一部に認めた胃原発性絨毛癌の1剖検例. 癌の臨　43：551—556, 1997
8）増田　亮，磯山　徹，板東隆文ほか：胃原発絨毛癌の1例—本邦例45例の文献的考察—．癌の臨　36：1025—1030, 1990
9）Kobayashi A, Hasebe T, Endo Y et al：Primary gastric choriocarcinoma：two case reports and a pooled analysis of 53 cases. Gastric Cancer 8：178—185, 2005
10）Noguchi T, Takeno S, Sato T et al：A patient with primary gastric choriocarcinoma who received a correct preoperative diagnosis and achieved prolonged survival. Gastric Cancer 5：112—117, 2002
11）松隈治久，稲田高男，五十嵐誠治ほか：多剤併用化学療法が奏効した胃原発絨毛癌の1例. 癌の臨　43：761—765, 1997

A Case of Choriocarcinoma of the Major Duodenal Papilla

Yasunori Kurahashi, Yoshiharu Shirakata, Koji Hirata, Hisashi Shinohara,
Kazumi Itoi[1], Atsuhiko Maki, Yoshifumi Mizuno and Rokuro Mimura[2]
Department of Gastrointestinal Surgery, Department of Chest Surgery[1] and Department of Pathology[2],
Hyogo Prefectural Amagasaki Hospital

Choriocarcinoma of the major duodenal papilla is extremely rare because, to the best of our knowledge, it has never been reported in the literature. An 80-year-old woman hospitalized with dysbasia, cholangitis with elevated hepatobiliary enzymes, and marked biliary tract dilatation was found in upper gastrointestinal endoscopy to have cancer of the major duodenal papilla. After the biliary tract was drained, she underwent pancreatoduodenectomy and regional lymph node dissection. Histopathologically, well- to moderately differentiated tubular adenocarcinoma was observed at the tumor border, and large atypical trophoblast-like cells dominated the invasive tumor. Positive immunohistochemical staining for the human chorionic gonadotropin (hCG) beta subunit was observed, yielding a diagnosis of choriocarcinoma of the major duodenal papilla.

Key words：chiriocarcinoma, papilla of Vater (major duodenal papilla), duodenum

〔Jpn J Gastroenterol Surg 43：1129—1133, 2010〕

Reprint requests：Yasunori Kurahashi　Department of Gastrointestinal Surgery, Hyogo Prefectural Amagasaki Hospital
1-1-1 Higashidaimotsu-cho, Amagasaki, 660-0828 JAPAN

Accepted：March 24, 2010

©2010 The Japanese Society of Gastroenterological Surgery　Journal Web Site：http://www.jsgs.or.jp/journal/