日消外会誌　43（11）：1134～1140，2010年

症例報告

S状結腸癌多発肝転移切除後の肝部下大静脈腫瘍栓再発の1例

木沢記念病院外科

山本　淳史　　角　　泰廣　　竹内　　賢　　伊藤　由裕
坂下　文夫　　栃井　航也　　仲西昌太郎　　堀田　亮輔
佐治　重豊　　尾関　　豊

下大静脈内腫瘍栓は肝細胞癌や腎細胞癌では報告例が散見されるが，大腸癌が下大静脈に腫瘍栓を来すことはまれである．今回，大腸癌肝転移切除後に発症した下大静脈内腫瘍栓の1例を経験したので報告する．症例は38歳の女性で，S状結腸癌同時性多発肝転移の診断でS状結腸切除術，肝右三区域切除術，S3部分切除術を施行した．術後15か月のCTで左肺S8の結節影と傍大動脈リンパ節の腫大，肝部下大静脈内の陰影欠損が出現した．肺転移の疑いで胸腔鏡下肺部分切除術を施行したが病理組織学的検査では肺梗塞であった．初回手術から2年の腹部CTで傍大動脈リンパ節の腫大，下大静脈内の陰影欠損域に変化はなかった．傍大動脈リンパ節転移，下大静脈内血栓もしくは腫瘍栓の診断でリンパ節摘出術，下大静脈人工血管置換術を施行した．下大静脈内腫瘤とリンパ節は病理組織学的に大腸癌の転移と判明した．現在明らかな再発の所見を認めていない．

はじめに

大腸癌肝転移に対して外科的治療の発展に伴い拡大手術の報告が増えてきている．その中でも下大静脈に直接浸潤のある肝転移に対する下大静脈合併切除の報告が散見される[1)2)]．しかし，下大静脈に孤立性に腫瘍栓を認める報告は少なく，大腸癌の下大静脈腫瘍栓に対し人工血管置換術を行った報告例はない．今回S状結腸癌同時性肝転移に対し，大腸肝1期的切除術を施行し，術後に下大静脈転移が出現したが人工血管置換術により再切除しえた症例を経験したので報告する．

症　例

患者：38歳，女性

主訴：下血

家族歴：特記すべき事項なし．

既往歴：特記すべき事項なし．

現病歴：下血を主訴に当院消化器内科へ紹介され，腹部CT，大腸内視鏡検査でS状結腸癌，腸閉塞と診断され入院した．

身体所見：腹部はやや膨隆していたが軟で，左下腹部に軽度の圧痛を認めた．

入院時血液検査所見：貧血Hb 9.3g/dlと，肝胆道系酵素の上昇ALP 1,397IU/*l*，γ-GTP 232IU/*l*を認めた．肝炎ウィルス感染症は陰性で，腫瘍マーカーはCEA 1,452ng/ml，CA19-9 624U/mlと上昇していた．

大腸内視鏡検査所見：S状結腸に全周性の2型腫瘍を認め，生検で高分化型腺癌と病理組織学的診断された（**Fig. 1**）．

注腸検査所見：S状結腸にapple core signを認めた．

腹部CT所見：肝右葉から一部内側区域にかかる部位に単純で境界が明瞭，辺縁不整，内部は中心が不均一な低吸収域を認めた．造影では中心が不均一に低吸収，周囲が不均一に造影される腫瘤を認め肝転移と考えられた（**Fig. 2**）．肝部下大静脈（inferior vena cava；以下，IVCと略記）は肝腫瘍に圧排されていたが，内部に血栓や腫瘍栓を疑う所見は認めなかった．

＜2010年4月28日受理＞別刷請求先：山本　淳史
〒505-8503　美濃加茂市古井町下古井590　木沢記念病院外科

Fig. 1 Colonoscopy showing sigmoid colon Cancer.

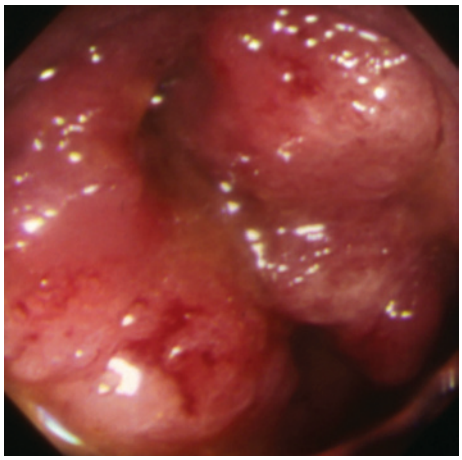

Fig. 2 Enhanced CT showing multiple liver metastases.

下行結腸からS状結腸に壁肥厚があり，その口側結腸は拡張し，原発病巣と考えられた．

血管造影，Computed Tomography during Arterial Portography では肝転移は右葉中心に存在し，一部内側区域にも存在した．

Positron Emission Tomography（以下，PET と略記）ではS状結腸の原発巣，肝転移巣ともに max SUV 11 の高集積を認めた．また，原発巣近傍のリンパ節にも max SUV 3.7 の集積があり転移が疑われた．

以上の所見からS状結腸癌，肝転移と診断し手術を施行した．

Fig. 3 Enhanced CT showing defect of the IVC (arrow).

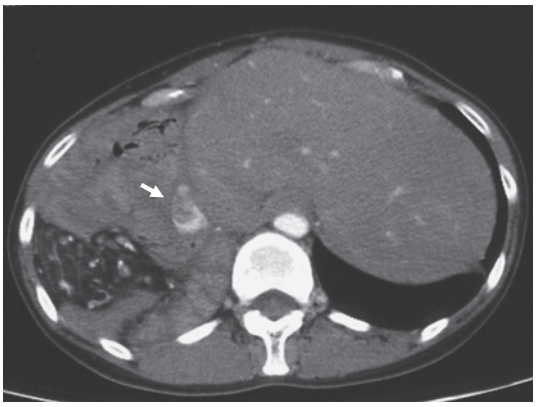

術中所見：肝S3にも転移を疑う小結節があり手術は肝右三区域切除，S3部分切除，S状結腸切除術を施行した．また，肝十二指腸間膜内リンパ節にも転移を疑う腫大を認めたため肝十二指腸間膜内のリンパ節郭清も併施した．手術時間は7時間8分，出血量は800g，無輸血であった．

切除標本肉眼所見：S状結腸に52×35mm大，2型腫瘍を，肝に110×87mm大の灰白色充実性腫瘍を認めた．

病理組織学的検査所見：原発巣は中分化腺癌であり，se，ly2，v2，n241，252にリンパ節転移6/16を認めた．

肝臓は右葉，S3ともに大腸癌の転移と診断した．肝静脈への進展はなかった．また，肝十二指腸間膜リンパ節にも転移を認めた．病期はSE，N2，H2，Grade C，M1(＃12a)，Stage IVであった．術後はFOLFOX4を10コース行い，その後FOLFOX6に変更しさらに4コース行った．

術後7か月の造影CTでは，明らかな再発は認めなかった．IVCは肝部で狭小化していたが明らかな陰影欠損は認めなかった．

術後1年3か月のCTで，左肺S8に15mm大の境界明瞭，辺縁整な結節が出現し，肝部下大静脈内に陰影欠損を認めた(**Fig. 3**)．血栓を最も疑ったが，腫瘍栓の可能性も否定できなかった．また，腹部傍大動脈リンパ節は径2cm大に腫大し，辺縁が造影され内部が低吸収となった．しかし，PET

Fig. 4　Operative photograph showing graft replacement of the IVC.

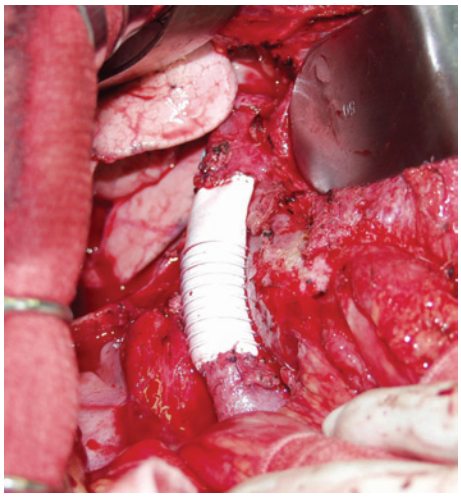

Fig. 5　Fresh specimen showing white mass in the IVC.

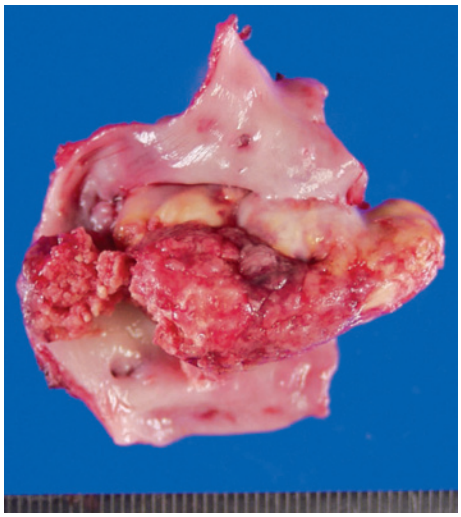

ではいずれも有意な集積を認めなかった.

肝部下大静脈内の陰影欠損に対しては腫瘍栓の可能性も考えられたが，血栓の可能性が高いと考え，IVC フィルターの留置が困難と判断されたためワーファリンによる抗凝固療法を開始した．肺の結節は肺転移の可能性を否定できないため本人，家族と相談のうえ手術の方針とした.

手術は Video Assisted Thoracoscopic Surgery

Fig. 6　Photomicrograph confirmed IVC metastasis from sigmoid colon carcinoma.

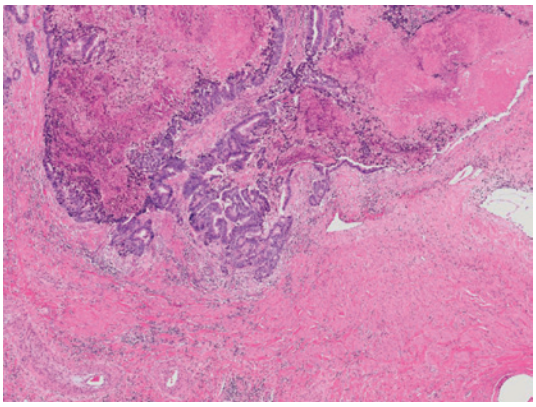

で左肺 S8 部分切除術を施行した.

術後の病理組織学的診断は肺梗塞で，悪性像は確認されなかった.

術後はワーファリンによる抗凝固療法を継続し，FOLFOX6＋Bevacizumab による化学療法を 2 コース行った. 副作用のため FOLFIRI＋Bevacizumab に変更し，さらに 3 コースを行い腫瘍マーカーは徐々に低下傾向を示した.

術後 2 年の CT では IVC 内の造影欠損域に変化はなく，また傍大動脈リンパ節の腫大も同様であった.

腫瘍マーカーは徐々に低下傾向を示したが正常化せず，その他の部位に明らかな再発を疑う所見がないこと，IVC 内の陰影欠損は抗凝固療法でも縮小傾向がなく腫瘍栓の可能性があること，腫瘍栓であっても傍大動脈リンパ節とともに遺残のない切除が可能であること，血栓であっても肺塞栓の原因となっている可能性が高く，さらに IVC フィルターの留置が困難なことから手術適応と判断し，本人，家族の希望があり手術の方針とした.

初回手術から 2 年 1 か月後に手術を施行した.

手術所見：はじめに腫大した腹部傍大動脈リンパ節を摘出し，その後に肝部 IVC の切除と人工血管置換術を行った.

IVC は左肝静脈流入部の末梢側で遮断が可能であり，単純遮断を行ったところ循環動態への影響は少なく，準備した補助循環を使用せずに手技

Table 1 Clinical course

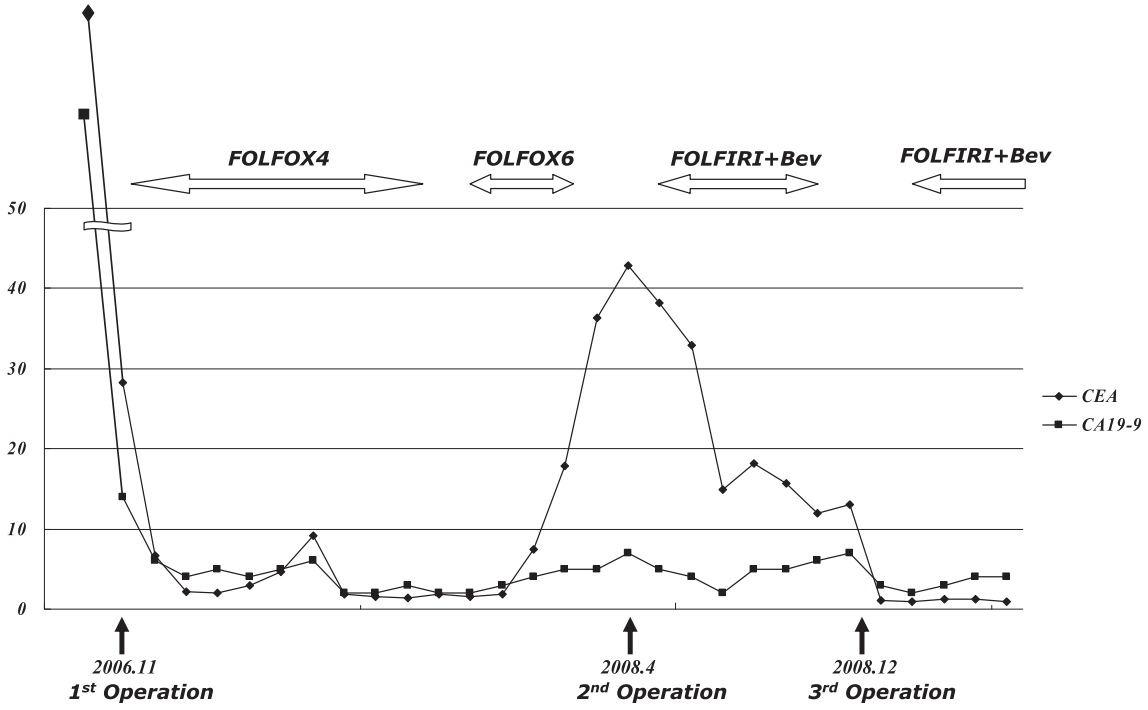

を遂行できた．人工血管は20mm径のRing付きGore-Tex® Vascular Graftを使用した．グラフト長は約50mmとなった（Fig. 4）．手術時間は5時間33分，出血量は1,310g，無輸血で，IVCの遮断時間は23分44秒であった．

摘出標本肉眼所見：傍大動脈リンパ節は内部に壊死物質を認め，周囲は白色の結節であり肉眼的に転移が疑われた．

IVC内の腫瘤は表面がやや白色で頭尾側方向に伸びており，こちらも肉眼的に腫瘍が疑われた（Fig. 5）．

病理組織学的検査所見：傍大動脈リンパ節，IVC内腫瘤ともに大腸癌の転移と診断した．傍大動脈リンパ節の内部は化学療法の影響と考えられる壊死組織を認めたが，周囲にviableな腫瘍細胞を認めた．下大静脈内腫瘤は静脈壁の中膜から内腔に突出しており，下大静脈壁への転移と考えられた（Fig. 6）．

術後は手術当日からヘパリンナトリウムの持続静注を行い，第4病日からワーファリンに変更した．経過は良好で第13病日に退院した．

3回目の術後に腫瘍マーカーは正常化した．初回手術から2年8か月後の現在FOLFIRI＋Bevacizumabによる化学療法を行いつつ外来で経過観察中で，CTでは明らかな再発の所見を認めていない（Table 1）．

考　察

IVC腫瘍栓の原発巣は腎癌[3]，肝細胞癌[4]が多く，大腸癌の転移の報告は医学中央雑誌で「大腸癌」,「下大静脈腫瘍栓」をキーワードとして検索しえたかぎりでは1983年から2010年までの間に会議録を含め9例の報告を認めるのみであった（Table 2[5)~13)]）．また，大腸癌のIVC腫瘍栓に対し人工血管置換術を施行した症例報告は自験例がはじめてと考えられた．

心・大血管系への進展経路としては3つの経路が考えられており，1)腫瘍栓の着床および浸潤，2)直接浸潤，3)血行性転移がある[14]．組織学的に大きな動脈や静脈の血管壁には血管壁を栄養するvasa vasorumと呼ばれる小動脈が外膜から中膜

Table 2　Reported cases of IVC tumor thrombus from colorectal cancer in the Japanese literature

Case	Author	Year	Age	Sex	Primary lesion	Liver Metastasis	Initial Operation	Time to IVC thrombus (months)	Liver metastases	Another lesion	Treatment for IVC thrombus	Prognosis
1	Kanda[5]	1986	73	F	Cecum	—	Right hemicolectomy	12	—	paraaortic lymph node metastasis	none	1 month death
2	Fujii[6]	1989	52	M	Rectum	—	Abdomio-perineal resection	36	Not described	lung metastases	none	10 month death
3	Sawa[7]	1999	67	F	Ascending colon	—	Right hemicolectomy	24	—	right ovarian venous thrombus	Thrombectomy	Not described
4	Sasaki[8]	2002	48	M	Rectum	lateral segment	Right hemicolectomy, External segmentectomy	12	+	none	Patch reconstruction	11 month death
5	Tori[9]	2003	77	F	Ascending colon	—	Right hemicolectomy	31	—	none	Chemotherapy	5 month death
6	Yagi[10]	2003	63	M	Sigmoid colon	S3	Sigmoidectomy, Resection of Segment 3	36	+	—	Thrombectomy	3 month death
7	Kawai[11]	2006	73	F	Rectum	—	Abdomino-perineal resection	43	—	—	Chemotherapy	6 month alive
8	Kaida[12]	2007	63	M	Sigmoid colon	—	Sigmoidectomy	48	—	—	Chemotherapy	48 month death
9	Komatsu[13]	2009	74	M	Sigmoid colon	left lobe	Sigmoidectomy, Extended left liver lobectomy	14	+	Dissemination	Proton Beam Radiotherapy	12 month alive
10	Our case		38	F	Sigmoid colon	right lobe	Sigmoidectomy, Extended right liver lobectomy	15	—	paraaortic lymph node metastasis	Graft replacement	7 month alive

に分布しており，下大静脈への血行性転移にはvasa vasorumが関与していると考えられている．自験例では病理組織検査の結果静脈壁中膜から内腔に腫瘍栓が存在しており，初回肝切除時には肝転移巣から下大静脈壁内に腫瘍が浸潤している所見がなかったこと，再手術時には肝転移巣がなく直接浸潤の可能性がないことから血行性転移が最も考えられた．そして，下大静脈壁への転移経路は肝転移巣からvasa vasorumを介して進展したものと推測される．

IVC内腫瘍栓に対する手術の要点として，術中循環動態の維持，肝腎機能の保護，肺塞栓の回避，腫瘍の完全除去といったものが挙げられる．循環動態を維持するために補助手段を用いる必要がある[15]が，その手段の選択については一定の見解がない．北市ら[16]は補助循環については以下のような方針を示している．

肝静脈流入部より遠位の腫瘍栓の場合単純遮断も可能，肝静脈流入部にかかる場合は静脈バイパスが必要で肝静脈からの出血はポンプサッカーでバイパスに回す，肝切除を併施しなければならない場合はTotal hepatic vascular exclusionも併用する，心房内まで達する腫瘍栓の場合体外循環が必要という．

自験例では腫瘍栓が肝静脈流入部より遠位のIVCにあり，遮断も遠位で可能であったため単純遮断を試みた．静脈バイパスの可能性も考え準備していたが循環動態の変動が少なく単純遮断のみで手術可能であった．

また，IVC切除後の再建の方針に関しては，1/3周以下の場合は直接縫合，1/3〜1/2では自家静脈によるパッチ形成，1/2周以上では人工血管置換を行うとの報告がある[17]．近年では自験例で用いたような抗血栓性に優れた人工血管があり人工血管置換を行う施設が増えてきている[18]．大静脈のバイパス手術に使用する人工血管としてはリング付きのe-PTFEが多用されている．e-PTFEグラフトは抗血栓性に富み，手術操作の際に柔軟性があり操作性がよく，血液漏出もないといわれている．またリング付きグラフトは低圧系の静脈バイパスにおいても内腔が確保できるという特徴を持つ[19]．しかし，人工血管置換術後のグラフト内

血栓症の報告もある．e-PTFE グラフト置換術後の抗凝固療法に関しては一定の見解が得られていない．抗凝固療法なしでグラフトの長期開存の報告[20]もあるが，抗凝固療法を行っていたにもかかわらずグラフト内血栓を発症した症例報告[21]もある．自験例では肺梗塞の既往もあることからワーファリンによる抗凝固療法を行いグラフトの開存を得ている．

自験例では，初回手術時に多発肝転移，肝十二指腸間膜リンパ節への転移があり，術後に傍大動脈リンパ節再発，下大静脈腫瘍栓という遠隔転移を認めたがいずれも肉眼的遺残のない切除が可能であった．

初回手術後は化学療法を行い，下大静脈，傍大動脈リンパ節以外に転移・再発の所見を認めなかった．近年進歩した化学療法と積極的な外科的切除を適宜組み合わせることで高度進行大腸癌ではあるが良好な予後を期待したい．

文　献

1) Azoulay D, Andreani P, Maggi U et al：Combined liver resection and reconstruction of the supra-renal vena cava. the Paul Brousse experience. Ann Surg **244**：80—88, 2006
2) Nardo B, Ercolani G, Montalti R et al：Hepatic resection for primary or secondary malignancies with involvement of the inferior vena cava：is this operation safe or hazardous? J Am Coll Surg **201**：671—679, 2005
3) Minervini A, Salinitri G, Lera J et al：Solitary floating vena caval thrombus as a late recurrence of renal cell carcinoma. Int J Urol **11**：239—242, 2004
4) 藤井正一，嶋田　紘，舛井秀宣ほか：下大静脈に浸潤や腫瘍栓がみられる進行肝癌の手術．手術 **49**：261—267, 1995
5) 神田　裕，蜂須賀喜多男，山口晃弘ほか：下大静脈内に進展発育し，閉塞をきたした再発大腸癌の1例．臨外　**41**：1337—1340, 1986
6) 藤井保治，田辺　聡，金山二郎ほか：下大静脈・右心房に腫瘍塞栓を形成し，死因となった直腸癌の肝転移の1例. 日癌治療会誌　**24**：2639—2640, 1989
7) 澤　敏治，岡田章一，井上哲也ほか：下大静脈腫瘍塞栓にて再発し，切除しえた上行結腸癌の1例．北陸外科会誌　**18**：117—118, 1999
8) 佐々木洋，山田晃正，大東弘明ほか：右心房内に進展した腫瘍栓に対する，人工心肺下での下大静脈および右心房の切除，再建を併用した肝切除術．手術　**57**：125—131, 2006
9) 鳥　正幸，仲原正明，今分　茂ほか：下大静脈腫瘍塞栓で再発した上行結腸癌の一例. 日消外会誌 **36**：1064, 2003
10) 八木　誠，児嶋恵美子，中村敏夫ほか：大腸原発転移性肝癌に続発した下大静脈・心房内腫瘍栓の1摘出例．日臨外会誌　**64**：1007, 2003
11) 河合清貴，長谷川洋，坂本英至ほか：全身化療が著効した直腸癌術後下大静脈腫瘍栓の一例. 日臨外会誌　**67**：2767, 2006
12) Kaida H, Ishibashi M, Kurata S et al：Tumor thrombus in the inferior vena cava from colon cancer detected by 18F-FDG-PET. Ann Nucl Med **21**：185—188, 2007
13) 小松昇平，福本　巧，堀　裕一ほか：下大静脈腫瘍栓を伴った切除不能大腸癌肝転移に対してスペーサー留置術および陽子線照射による2段階治療が奏効した1例．日消外会誌　**42**：1831—1836, 2009
14) 清水貞利，山崎　修，堀井勝彦ほか：下大静脈転移をきたした肝細胞癌の2例—転移機序の考察．肝臓　**47**：223—228, 2006
15) 倉田　悟，平田　健，縄田純彦ほか：下大静脈閉塞に対する外科的治療．日血管外会誌　**9**：29—34, 2000
16) 北市　隆，北川哲也，堀　隆樹ほか：下大静脈内腫瘍栓を伴う悪性腫瘍の外科治療．静脈学　**9**：101—111, 1998
17) 山下長司郎，莇　　隆，豊田吉哉ほか：静脈内腫瘍栓を伴った腎癌症例における下大静脈再建術．静脈学　**8**：79—86, 1997
18) 毛利智好，角　泰廣，村瀬勝俊ほか：下大静脈人工血管置換術を行った直腸癌同時性多発肝転移の1例．日消外会誌　**36**：1677—1681, 2003
19) 岡田昌義：大静脈における血行再建術に関するpointとそのpitfall．兵庫県全外科医会誌　**41**：29—38, 2006
20) Sarkar R, Eilber FR, Gelabert HA：Prosthetic replacement of the inferior vena cava for malignancy. J Vasc Surg **28**：75—81, 1998
21) Hirohashi K, Shuto T, Kubo S et al：Asymptomatic thrombosis as a late complication of a retrohepatic vena caval graft performed for primary leiomyosarcoma of the inferior vena cava：report of a case. Surg Today **32**：1012—1015, 2002

A Case of Recurrent Tumor Thrombi in the Inferior Vena Cava after Resection for Sigmoid Colon Carcinoma with Multiple Liver Metastases

Atsushi Yamamoto, Yasuhiro Sumi, Makoto Takeuchi, Yoshihiro Ito,
Fumio Sakashita, Koya Tochii, Shotaro Nakanishi, Ryosuke Horita,
Shigetoyo Saji and Yutaka Ozeki
Department of Surgery, Kizawa Memorial Hospital

We report a case of tumor thrombi of the inferior vena cava (IVC). A 38 years old woman underwent sigmoidectomy, trisegmentectomy, and partial resection of hepatic S3 for sigmoid colon carcinoma with multiple liver metastases. Computed tomography (CT) 15 months later showed a left pulmonary S8 nodule, paraaortic lymph node swelling, and a retrohepatic IVC defect. We conducted video-assisted thoracotomy and partial resection of pulmonary S8. Pathological diagnosis confirmed a pulmonary infarction. Two years later, CT showed no marked changes in paraaortic lymph node swelling or the IVC defect. Based on a diagnosis of paraaortic lymph node and IVC thrombi metastases or IVC tumor thrombi, we resected paraaortic lymph nodes and graft replacement of the IVC. Pathological diagnosis confirmed metastases from sigmoid colon carcinoma. The postoperative course was uneventful and she is currently doing well and remains recurrence-free.

Key words：tumor thrombi, inferior vena cava, colon cancer

〔Jpn J Gastroenterol Surg 43：1134—1140, 2010〕

Reprint requests：Atsushi Yamamoto　Department of Surgery, Kizawa Memorial Hospital
590 Shimokobi, Kobi-cho, Minokamo, 505-8503 JAPAN

Accepted：April 28, 2010

©2010 The Japanese Society of Gastroenterological Surgery　Journal Web Site：http://www.jsgs.or.jp/journal/