日消外会誌　43（11）：1141～1145，2010年

症例報告

B型肝硬変を背景に肝細胞癌と細胆管細胞癌が同時発生した重複肝癌の1切除例

藤田保健衛生大学医学部肝・脾外科，同　病理部*

池田　匡宏　　守瀬　善一　　竹浦　千夏
香川　　幹　　棚橋　義直　　岡部　安博
所　　隆昌　　溝口　良順*　　杉岡　　篤

症例は64歳の男性で，B型肝硬変経過観察中に肝腫瘤性病変を発見され入院した．血清AFP，PIVKA-II値が高値を示し，腹部CT，MRIで肝S8a，S8cに腫瘤性病変を認めた．造影ではS8cの結節は後期相まで濃染が持続し非典型的であったが，多発肝細胞癌と診断し手術を施行した．病理組織学的，免疫組織学的にS8aの腫瘍は肝細胞癌，S8cの腫瘍は細胆管細胞癌で，重複肝癌と診断された．肝細胞癌と細胆管細胞癌の重複肝癌の報告例は少なく，文献的考察を加え報告する．

はじめに

細胆管細胞癌（cholangiolocellular carcinoma；以下，CoCC）は，SteinerとHigginsonにより初めて記載されたまれな原発性肝癌である[1)2)]．日本原発性肝癌取扱い規約第5版[3)]では異型に乏しい小型類円型の腫瘍細胞が増生細胆管やHering管に類似する小管腔構造を示す腫瘍であると定義され，肝臓のstem cellとしての性格が近年注目されている細胆管細胞由来の癌と考えられている．

肉眼的には肝内胆管癌（intrahepatic cholangiocarcinoma；以下，ICC）に似るが，ICCと異なり粘液産生はなく，約半数に慢性肝疾患を合併して一部に肝細胞癌（Hepatocellular carcinoma；以下，HCC）様組織像を伴うことも多いとされている．取扱い規約第5版[3)]では4版[4)]でのICCの亜型との位置付けから独立した疾患としての記載に変更された．今回，我々はB型肝硬変を背景に同一肝内にHCCとCoCCが同時発生した重複肝癌の切除例を経験したので報告する．

症　　例

症例：64歳男性

＜2010年5月19日受理＞別刷請求先：池田　匡宏
〒470-1192　豊明市沓掛町田楽ヶ窪1―98　藤田保健衛生大学医学部肝・脾外科

主訴：特になし．

既往歴：18年前に肝機能障害を指摘されたが，その後，精査は受けずに放置．

現病歴：2008年9月，偶然に施行された血液検査上肝機能障害を指摘され，B型肝炎との診断にてエンテカビル0.5mg/dayを投与されていた．経過観察のため施行された腹部CT上，肝前区域に2cm大と1.5cm大の二つの腫瘤性病変が認められ，2009年1月に当院紹介入院となった．

入院時現症：身長170.5cm，体重65.8Kg，貧血，黄疸を認めず，入院時身体所見上，異常所見を認めなかった．

入院時血液生化学的検査：肝胆道系酵素の軽度上昇を認め，腫瘍マーカーはAFP 39.7ng/ml，PIVKA-II 202mAU/mlと高値を示した．肝炎ウイルスマーカーはHBs-Ag(＋)，HBs-Ab(－)，HBc-Ab（＋），HBe-Ag（－），HBe-Ab（＋），HCV-Ab(－)であった．また，ICG検査ではR15 8.9%，K値0.1987，肝アシアロシンチではHH15 0.7161，LHL15 0.86286であり肝障害度はAであった．

腹部超音波検査所見：S8aとS8cに境界が比較的明瞭な15mm大，20mm大の低エコー結節が描出された．

腹部CT所見：肝は表面凸凹不整，左葉の腫大

Fig. 1　Abdominal CT with contrast（Tumor in sub-segment 8c of the liver）
a：The nodule is enhanced in the early phase（arrow）.
b：The enhancement of the nodule is persisted until the late phase（arrow）.

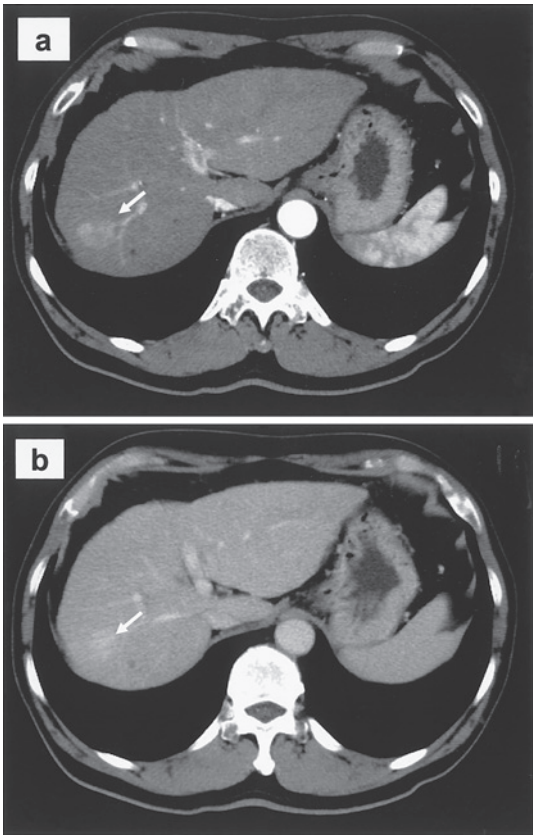

と右葉の軽度の萎縮があり，肝硬変の像を呈していた．S8a には径 15mm 大で造影早期相で濃染され造影後期相で wash out される境界明瞭な結節を認めた．また，S8c には 22mm 大で造影早期相で強く濃染され造影後期相まで濃染が持続する比較的境界明瞭な結節を認めた（**Fig. 1**）．

腹部 MRI 所見：S8a の結節は T1 強調像でやや low intensity，T2 強調像で high intensity を呈し，ガドリニウムによる造影では早期相で強く造影され，後期相では辺縁部を残し内部はすみやかに wash out された．S8c の結節は T1 強調像で low intensity，T2 強調像で high intensity を呈し，造影では濃染が早期相から後期相にかけて持続した．

Fig. 2　Resected specimens of the liver sub-segment 8c
The tumor in the sub-segment 8c is whitish elastic hard tumor with irregular margin.

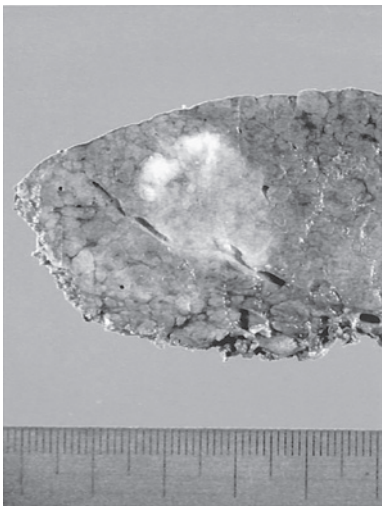

S8c の結節は造影パターンがやや非典型的であったが，背景肝の状態，腫瘍マーカーの上昇を含めて多発肝細胞癌と診断し，2009 年 2 月肝前区域切除術を施行した．

切除標本所見：S8a の結節は径 17×15mm，黄色調で割面に柔らかく膨隆する多結節癒合型の腫瘍であった．一方，S8c の結節は径 22×18mm，白色充実性でやや硬く被膜を有さない腫瘍であった（**Fig. 2**）．

病理組織学的検査所見：S8a の腫瘍には異型細胞が索状構造を形成しながら増殖する所見が認められた．一方 S8c の腫瘍では，小型細胞が異型小腺管を形成しながら増殖し，線維増生を伴う所見が認められ，非腫瘍部との境界では肝硬変再生結節に腫瘍細胞が入り込み置換性の増殖を認めた（**Fig. 3**）．非癌部の肝臓は再生結節を認め，ウイルス肝炎後肝硬変に合致した像であった．

アザンマロリー染色では，S8a の腫瘍は線維性被膜を有し，腫瘍内部は染色されなかった．一方 S8c の腫瘍は被膜を有さず，細かな染まりを腫瘍内部に認め，腫瘍内部に線維成分を豊富に含む腫瘍と考えられた（**Fig. 4**）．

Fig. 3 Findings of histpathological examination
The tumor in the sub-segment 8c has the structure of compact cords resembling cholangioles with miniature lumina and was diagnosed as CoCC.（a：low magnification）（b：high magnification）

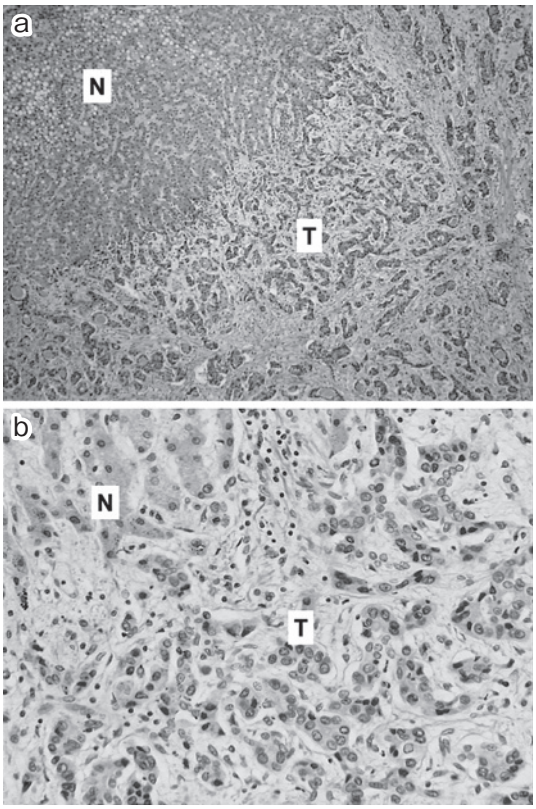

Fig. 4 Findings of histpathological examination（Azan-Mallory stain）
The tumor in the sub-segment 8c was shown as a fibrous tissue rich tumor without capsule.

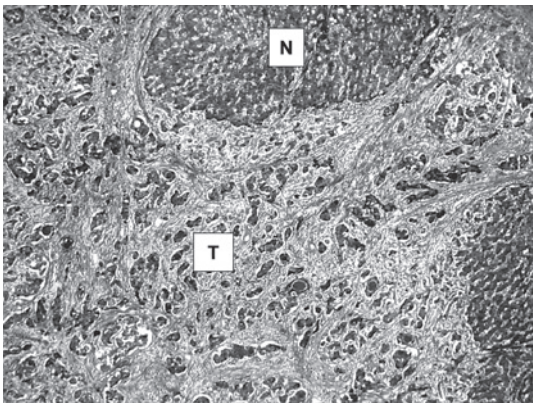

Fig. 5 Findings of immunohistochemical staining of the tumor（Hep-Par1 stain）
The tumor in the sub-segment 8c was not stained with Hep-par 1.（low magnification）

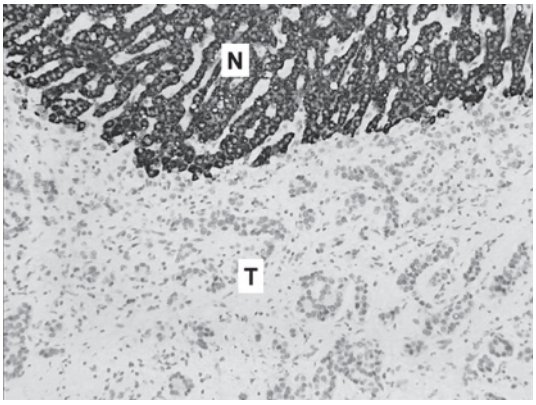

免疫組織学的検査所見：S8aの腫瘍はHep-Par1による免疫染色で陽性所見を示した．一方，S8cの腫瘍はHep-Par1による染色は陰性であり（**Fig. 5**），CK7陽性（**Fig. 6a**），EMAは腺管内腔表面で陽性であった（**Fig. 6b**）．また，粘液産生は認めなかった．以上よりS8aの腫瘍はHCC，S8cの腫瘍はCoCCと診断した．術後経過は良好であり25病日に退院し，現在術後8か月無再発生存中である．

考　察

CoCCは組織学的には細胆管細胞類似の癌細胞が小管腔構造を呈する癌である[3)4)]．細胆管細胞は肝細胞索と小胆管の移行部であるHering管の小型の卵形の細胞であり，肝臓における幹細胞（stem cell）あるいは前駆細胞（progenitor cell）として肝細胞，胆管細胞両者に分化することが可能であると考えられている[5)~7)]．

CoCCはこのstem cell由来の癌である可能性が指摘されており[8)]，一部にHCCまたはICCの組織像を伴うことが多いという特徴を有している．

CoCCの病理組織所見の典型像は，原発性肝癌取扱い規約第5版によれば，異型に乏しい小型，類円型の腫瘍細胞が，豊富な線維性間質を伴い，

Fig. 6　Findings of immunohistochemical stainings of the tumor
a：The tumor in the sub-segment 8c was stained with CK7.（low magnification）
b：EMA stain showed localized positivity on apical surface of the tubules.（low magnification）

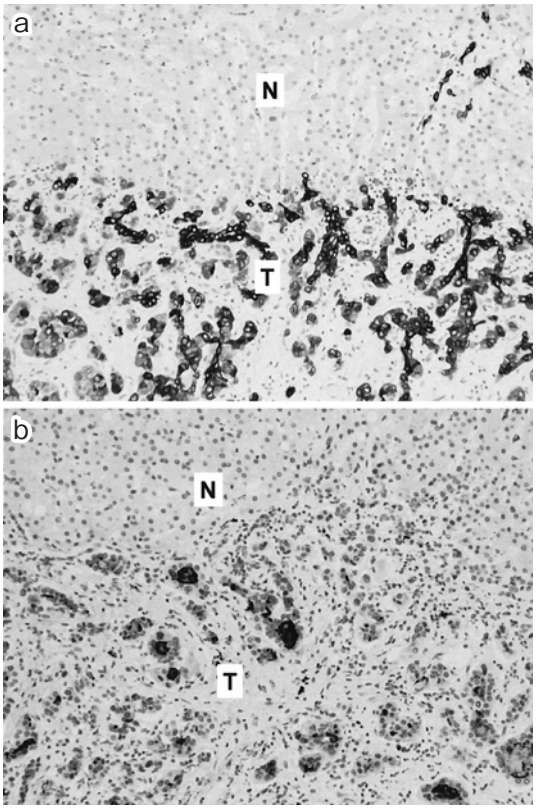

増生細胆管やHering管に類似する小管腔構造を呈する．それらの小管腔構造は互いに不規則に吻合するように増殖して増殖先端部では腫瘍細胞が肝細胞索と連続する，とされている[3)4)7)9)10)]．また，胞体はH-E染色で好酸性に染まりICCと異なり粘液の産生を認めない[11)]．免疫組織化学的染色では，CK7，19が陽性となり，胆管細胞の性格を有し，肝細胞のマーカーであるHep-Par1は陰性であることが多い．EMA染色では腺腔内面に膜状の染色が認められる[10)]．などの報告がある．本症例においてはこれらすべての所見が合致し，典型的なCoCCと考えられた．また，伊澤らの報告によれば，CoCCの臨床像は中高年男性に多く，肝炎ウイルスマーカー陽性が多いなど臨床的背景はHCCと類似し，多くの場合が慢性肝疾患に発生した腫瘤形成性腫瘍であり[11)~15)]，本症例では，臨床像も典型例に一致していた．

画像所見の典型像は不明であるが，造影CTでは早期動脈相より濃染を示し，後期平衡相まで淡い濃染が持続する多血性腫瘍として描出され，腫瘍サイズの増大に伴い，多血性である腫瘍の一部が乏血性に変化するという報告がある．これら造影所見の変化はCoCCの進展による多彩な組織像を反映するとされる[11)]．

HCCとCoCCが同時発生した重複肝癌の報告は，医中誌webでキーワードを「肝細胞癌」，「細胆管細胞癌」，「重複肝癌」として，PubMedにて「Hepatocellular carcinoma」，「cholangiolocellular carcinoma」，「Double hepatic cancers」として1983～2009年までの期間で検索しえたかぎりでは本例を含め3例しかない[16)17)]．しかしながら，先に述べたようにCoCCはその背景因子がHCCと共通しており，今後その概念の普及とともにこのような症例の報告が増加することも考えられる．また，肝癌の発生に際して，慢性肝障害による組織破壊の修復過程で肝細胞，胆管細胞の両者へ分化する能力のある細胆管細胞が種々の分化段階で癌化すれば，本症例のような典型的なCoCC以外にもさまざまな形の肝癌の発生を認める可能性があると考えられ，従来HCC，ICCまたは混合型肝癌と診断されてきた結節の中にもそのような発生過程により形成された腫瘍が含まれていないか今後のさらなる検討が必要であると思われた．

HCCとCoCCが同時発生した重複肝癌の報告は世界的にも報告例が少なく，本症例は希少性からも大変貴重な症例と考えられるため報告した．

文　献

1）Steiner PE, Higginson J：Cholangiolocellular carcinoma of the liver. Cancer **12**：753―759, 1959
2）Higginson J, Steiner PE：Definition and classification of malignant epithelial neoplasms of the liver. Acta Unio Int Contra Cancerum **17**：593―603, 1961
3）日本肝癌研究会：臨床・病理　原発性肝癌取扱い規約．第5版．金原出版，東京，2008
4）日本肝癌研究会：臨床・病理　原発性肝癌取扱

い規約．第4版．金原出版，東京，2001
5) Theise ND, Saxena R, Portmann BC et al：The canals of Hering and hepatic stem cells in humans. Hepatology **30**：1425—1433, 1999
6) Libbrecht L, Roskams T：Hepatic progenitor cells in human liver diseases. Semin Cell Dev Biol **13**：389—396, 2002
7) Vessey CJ, De la Hall PM：Hepatic stem cells：a review. Pathology **33**：130—141, 2001
8) 金　陽，中沼安二：肝ステム細胞（hepatic progenitor cell）由来が示唆される肝悪性腫瘍．肝胆膵 **50**：865—871, 2005
9) 中野雅行：細胆管細胞癌の病理組織学的特徴．胆と膵 **25**：343—349, 2004
10) 神代正道，津留正樹：肝癌の病理—最近の話題—．外科治療 **93**：15—18, 2005
11) 伊澤直樹，松永光太郎，長瀬良彦ほか：画像所見が経時的変化を示した細胆管細胞癌の1例．肝臓 **49**：430—439, 2008
12) 川口　哲，一二三倫郎，山根隆明ほか：定型的な細胆管細胞癌の1例と多彩な組織像を呈した混合型肝癌の1例．消画像 **5**：505—511, 2003
13) 岡田俊一，北村敬利，雨宮史武ほか：小型早期肝癌ながら極めて多彩な組織像を呈した細胆管細胞癌の1例．Liver Cancer **11**：170—180, 2005
14) 大内田次郎，上田祐滋，豊田清一ほか：肝細胞癌類似の臨床画像所見を呈した細胆管癌の1例．外科 **64**：343—346, 2002
15) Fukukura Y, Hamanoue M, Fujiyoshi F et al：Cholangiolocellular Carcinoma of the liver：CT and MR Findings. J Comput Assist Tomogr **24**：809—812, 2000
16) Matsuda M, Hara M, Suzuki T et al：Synchronously resected double primary hepatic cancers-hepatocellular carcinoma and cholangiolocellular carcinoma. J Hepatobiliary Pancreat Surg **13**：571—576, 2006
17) 浦部和秀，村上義昭，上村健一郎ほか：C型慢性肝炎フォロー中，細胆管細胞癌と肝細胞癌の同時性重複癌の1例．日臨外会誌 **68**：1215, 2007

A Resected Case of Double Primary Hepatic carcinomas-hepatocellular Carcinoma and Cholangiolocellular Carcinoma

Masahiro Ikeda, Zenichi Morise, Chinatsu Takeura, Tadashi Kagawa,
Yoshinao Tanahashi, Yasuhiro Okabe, Takamasa Tokoro,
Yoshikazu Mizoguchi* and Atsushi Sugioka
Department of Surgery and Department of Pathology*, Fujita Health University School of Medicine

We report what is, to our knowledge, only the third reported case of double hepatocellular carcinoma（HCC）and cholangiolocellular carcinoma（CoCC）. A 64-year-old man with positive hepatitis B virus（HBV）liver cirrhosis hospitalized for hepatic lesions had elevated plasma AFP and PIVKA-II. Abdominal computed tomography（CT）and magnetic resonance imaging（MRI）showed hypervascular nodules at S8a and S8c, necessitating partial hepatic resections. Histologically, the S8a tumor was HCC and the S8c tumor CoCC.

Key words：CoCC, double hepatic cancer, HCC

〔Jpn J Gastroenterol Surg 43：1141—1145, 2010〕

Reprint requests：Masahiro Ikeda　Department of Surgery, Fujita Health University School of Medicine
1-98 Dengakugakubo, Kutsukake-cho, Toyoake, 470-1192 JAPAN

Accepted：May 19, 2010

©2010 The Japanese Society of Gastroenterological Surgery　Journal Web Site：http://www.jsgs.or.jp/journal/