日消外会誌　43（11）：1152～1158，2010年

症例報告

完全内臓逆位症に併発した黄色性肉芽腫性胆嚢炎に対し腹腔鏡下胆嚢摘出術を施行した１例

千葉市立青葉病院外科，同　病理[1]，千葉大学大学院医学研究院臓器制御外科[2]

新井　周華　布村　正夫　安藤　克彦　小田　健司
塩原　正之　崔　玉仙　三島　敬　更科　廣實
窪澤　仁[1]　宮崎　勝[2]

症例は71歳の女性で，パーキンソン病とバセドウ病で通院中，体重減少を自覚し精査を受けた．胆嚢底部に腫瘤性病変を指摘され手術目的で外科紹介となった．各種画像診断により完全内臓逆位症を伴う黄色肉芽腫性胆嚢炎と術前診断し腹腔鏡下胆嚢摘出術を施行した．トロッカーは通常とは対称の位置に挿入し，double-handsで施行した．特に右手操作用のトロッカーは腹腔内を観察後に胆嚢から距離をとるように左鎖骨中線季肋下３横指に挿入することで容易に施行しえた．術中胆道造影および術中迅速組織診を施行し，胆道系に異常がないことと胆嚢に悪性所見のないことを確認した．手術時間は134分で安全に完遂できた．術後経過良好で術後６日目に退院した．黄色肉芽腫性胆嚢炎と完全内臓逆位症に対し，腹腔鏡下胆嚢摘出術を施行した症例は，検索しえたかぎり本邦１例目であり文献的考察を加え報告する．

はじめに

完全内臓逆位症は，解剖学的に左右非対称性を示す臓器および脈管が，正常の左右関係を逆にした鏡像を呈する状態で，20,000人に１人の割合で認められる比較的まれな疾患である[1)2)]．今回，我々は完全内臓逆位症に併発した黄色肉芽腫性胆嚢炎（xanthogranulomatous cholecystitis；以下，XGCと略記）に対して腹腔鏡下胆嚢摘出術を施行した症例を経験したので，若干の文献的考察を加えて報告する．

症　例

患者：71歳，女性

主訴：体重減少

家族歴：特記すべきことなし．

既往歴：60歳パーキンソン病
　　62歳バセドウ病．

現病歴：パーキンソン病とバセドウ病にて当院内科に通院加療していたところ，2007年10月頃より体重減少を自覚し精密検査を受けた．胆嚢底部に腫瘤性病変が認められ，手術目的で同年11月外科紹介受診となった．

入院時現症：身長152cm，体重37kg，腹部は平坦，軟，腫瘤は触知せず．黄疸も認めなかった．

入院時検査所見：血液生化学検査で甲状腺機能異常，腫瘍マーカーいずれも正常範囲内であった．

胸部・腹部単純X線検査：完全内臓逆位症を認めた（**Fig. 1**）．

腹部超音波検査：胆嚢体部を中心に径約17×12mmの隆起性病変を認め，胆嚢底部まで不整に連続した像が描出された．胆嚢底部にはびまん性の壁肥厚と胆嚢壁内に低エコー域を認めた（**Fig. 2**）．

腹部CT：胆嚢内に結石は認められず，粘膜面に沿って比較的均一な造影効果を示し，肝臓と境界明瞭な軽度造影効果を有する胆嚢壁肥厚と壁内に低濃度域が描出された（**Fig. 3**）．

MRI：T1強調像で低信号，T2強調像で一部高信号を伴った胆嚢壁肥厚が認められた（**Fig. 4**）．

Magnetic resonance cholangiopancreatography

＜2010年５月19日受理＞別刷請求先：新井　周華
〒260-0852　千葉市中央区青葉町1273―2　千葉市立青葉病院外科

Fig. 1 Preoperative chest X-ray. A chest X-ray showed dextrocardia.

Fig. 2 Ultrasonography of the abdmen. An ultrasonography of the abdomen confirmed the presence of situs inversus totalis and an abnormal wall thickening with low echoic lesions in the body and fundus of the gallbladder (arrows).

(以下，MRCP と略記)：胆嚢内に占居性病変が認められた. 胆管膵管合流異常は描出されなかった.

以上より，術前診断として XGC を考えたが悪性を完全には否定できないため，十分なインフォームド・コンセントを得た上 total biopsy として腹腔鏡下胆嚢摘出術と術中迅速病理組織診を予定した.

手術所見：臍下部に open method で 12mm の

Fig. 3 Enhanced computed tomography showed a thickened gallbradder wall with low density areas in the gallbladder (arrow) and luminal surface enhancement (arrow heads).

Fig. 4 Magnetic resonance images showed a thickened gallbladder wall with low signal intensity area on T1 weighted image (arrows) (a) and this areas showing very high signal intensity on T2 weighted image (arrow heads) (b).

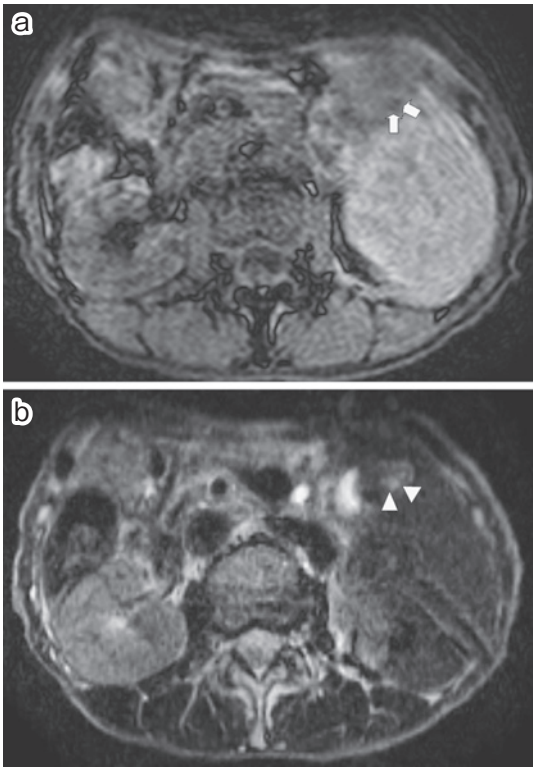

Fig. 5　Laparoscopic view during cholecystectomy. a：Laparoscopic view showed the gallbladder seen on the left side of the faiciform ligament and caudate lobe. b：The fundus of gallbladder was grasped and tracted. There was no adhesion surrounding Calot's triangle. c：The cystic duct was detected easily.

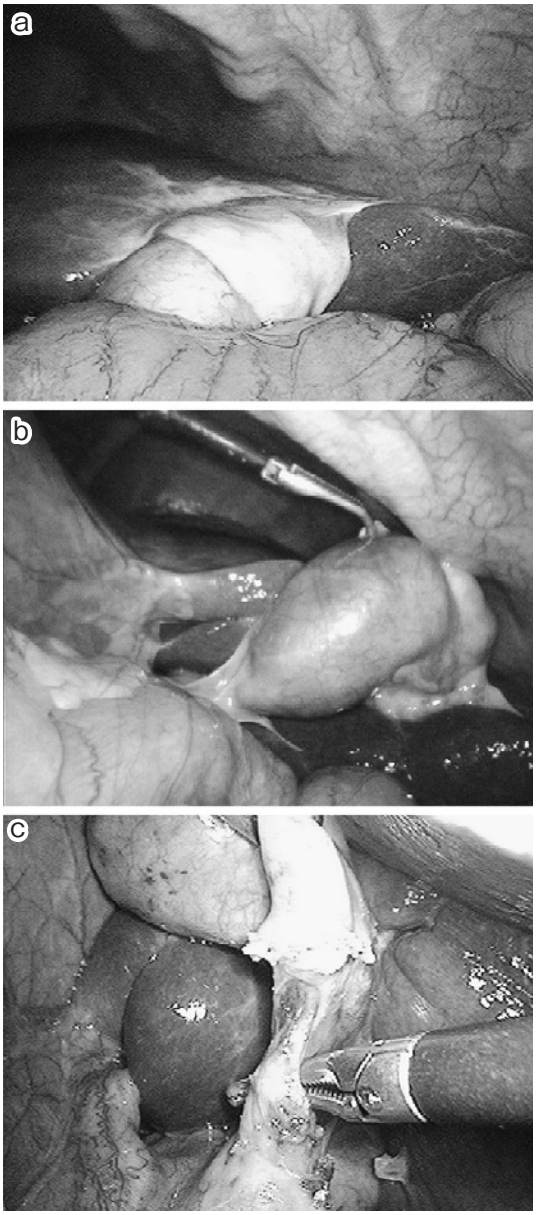

Fig. 6　Macroscopic findings and Microscopic findings.　a：Resected gallbladder demonstrated a wall thickening with fibrosis in the gallbladder body and fundus.　b：Histopathological examination revealed Foamy cell infiltration in the thickened gallbladder wall. There were no findings of malignant cell.（H.E. stain, × 50）



first portを挿入し，腹腔鏡にて腹腔内を観察した．腹水を認めず，完全内臓逆位症のため肝臓と胆嚢は左上腹部に位置していた．心窩部，左鎖骨中線季肋下3横指と左前腋窩線上の3か所にそれぞれ5mmのトロッカーを追加し計4本のトロッカーを挿入した．胆嚢は周囲と癒着しておらず，胆嚢底部で肝床部と繊維性の組織により付着していた（**Fig. 5a, b**）．胆嚢管を露出し（**Fig. 5c**），頸部にクリップを掛け胆嚢管を切開し，造影用チューブを挿入して術中胆道造影を施行した．総胆管に損傷のないことを確認後，胆嚢管に吸収性クリップを掛けて切離した．胆嚢動脈を同定し超音波凝固切開装置で切離した．胆嚢を肝床部より切離し，ビニールバッグに入れ回収し術中迅速病

理組織診に提出した．悪性所見は認められず，腹腔内を温生食で洗浄後閉腹し手術を終了した．手術時間は134分，出血量は極少量であった．

病理組織学的検査：胆嚢体部から底部にかけて35×25mm大の胆嚢壁の肥厚を認める(**Fig. 6a**)．胆嚢体部に狭窄部を認めるが粘膜面に異常は見られなかった．組織学的には狭窄部に一致して粘膜下に泡沫状や好酸性の細胞質を有する組織球を中心とした肉芽腫を認め，胆嚢底部に肉芽組織から線維組織の増生が見られたことからxanthogranulomatous cholecystitis followed by fibrosisと診断された（**Fig. 6b**）．

術後経過：術後経過良好で6日目に退院となった．

考　察

完全内臓逆位症は発育異常としてよく知られているが，その頻度は20,000例に1例程度[1)2)]とされ，臨床的に遭遇する機会はまれである．

完全内臓逆位症に対し腹腔鏡下胆嚢摘出術を行った報告例は少なく，医学中央雑誌で「完全内臓逆位症」「腹腔鏡下胆嚢摘出術」をキーワードとして検索すると1983年から2009年3月までに19例が報告（会議録は除く）されている程度である[3)~17)]．その内訳では16例の胆石性胆嚢炎，2例の総胆管結石併存胆石性胆嚢炎，1例の無石胆嚢炎に対する手術が報告されているが，自験例のようにXGCに対する手術例はなかった．

XGCは1948年Weismannら[18)]によって，胆嚢壁内に脂肪沈着を伴う胆嚢炎として初めて報告された．結石や炎症に伴う胆嚢管閉塞や胆嚢内圧上昇から生じる胆嚢上皮の脱落や潰瘍形成などが契機となる．粘膜損傷部より壁内に逸脱した胆汁を貪食する組織球が増殖しxanthoma cellを主体とする炎症細胞が集簇して肉芽腫が形成される．発生頻度は切除胆嚢の1.1～4.7%と5%未満とする報告が多い[19)~23)]．

XGCはその約90%に胆石を合併しており，高度な炎症，壁肥厚の存在とともに胆嚢癌を合併する頻度が6.0～8.6%と高率である[21)~24)]．そのため術式を選択するには術前の画像診断が重要である．XGCの画像診断に関しては，いくつかの特徴的所見が報告されている．Bluthら[25)]はその超音波所見を“highly reflective mass”と表現しているが，それ自体は非特異的な所見であると述べている．北川らは大きな腫瘤を形成するにつれてless echogenicな部分が出現してくることを報告している[23)]．Parraら[26)]はXGC摘出標本5例に対して超音波検査を施行し，黄色肉芽腫病変がhypoechoic areaとして描出されることを報告している．

造影CTでは胆嚢癌の場合は粘膜面の濃染像が断絶するため，一様に濃染される粘膜面の連続性の保持が胆嚢癌との鑑別に有用とされる．また，胆嚢壁内のlow density areaもXGCに特徴的な所見である[23)]．

MRIでは肥厚した胆嚢壁内にT1強調で低信号，T2強調で高信号を呈する嚢胞状所見を認めること，またMRCPでは胆嚢壁内膿瘍がpseudolumen様に描出されることがXGCの診断に有用であるとされる[27)]．本症例では腹部超音波検査で胆嚢体部から底部にかけて壁の肥厚と低エコー病変が認められたこと，腹部造影CTで胆嚢粘膜面に沿って比較的均一な造影効果があり，胆嚢壁肥厚と壁内にlow density areaが認められた．また，MRIにて胆嚢壁内に嚢胞状所見が認められたことからXGCを第一に考えた．しかし，XGCは病期や炎症の程度などによって各種画像所見が異なるため，画像診断だけで胆嚢癌との鑑別はしばしば困難である．

XGCは良性疾患であり，その治療には低侵襲手術が選択されるべきであるが，胆嚢癌疑診例に対する腹腔鏡下胆嚢摘出術の適応に関してはcontroversialである．胆道癌診療ガイドラインでは“胆嚢癌を疑う症例に対して腹腔鏡下胆嚢摘出術は推奨できず，原則的に開腹胆嚢摘出術を行うことが望ましい（推奨度C1）”とされている[28)]．しかし，疑診例に対してtotal biopsyとしての腹腔鏡下胆嚢摘出術の意義を強調する報告も散見される[29)30)]．また，術後に胆嚢癌と判明した症例の治療成績を検討した結果，追加切除を施行すれば予後は変わらないとの報告[31)32)]もみられることから，疑診例すべてに腹腔鏡下手術を禁忌とすることには

無理があるように思われる．しかし，これら腹腔鏡下手術を肯定する報告でも術中胆嚢穿孔による胆汁漏出症例は予後不良であり術者の技量や胆嚢周囲臓器との癒着などを考慮する必要がある．そのため，胆嚢癌疑診例に対し腹腔鏡下手術を施行する場合は慎重な判断を要し，追加切除を含め術前に十分なインフォームド・コンセントが必要と思われる．XGCに対する腹腔鏡下胆嚢摘出術からの開腹移行率は19〜33%とXGC以外の腹腔鏡下胆嚢摘出術の開腹移行率1%に比べて高率である[21)33)34)]．その原因の多くはCalot三角付近の高度な炎症によると報告されている．本症例では，腹腔鏡で腹腔内を観察後に右手操作用のトロッカーを挿入し，胆嚢を把持したところ炎症が軽度であることが判明したため腹腔鏡下に摘出可能と判断した．

完全内臓逆位症例に対する手術での注意点は，常に左右が逆であることを十分に把握することにある．特に腹腔鏡下胆嚢摘出術ではトロッカーの挿入部位，術者，助手および看護師の位置とモニター類の設置をどのように配置するかが重要となり，通常と逆の配置が要求されることが多い．自験例でも術者は患者の右側に立ち，すべて通常と逆に配置した．腹腔鏡操作は術者が把持鉗子と剥離鉗子の両方を操作するdouble-hands操作で行った．

過去報告例19例中11例はdouble-hands操作で行われており，double-hands操作のほうが右手での肝床剥離操作を行え，より安全だったとする報告がみられる[5)]．剥離操作を左手鉗子で行う場合は胆嚢摘出をミラーイメージ下で施行可能とは思われるが，Droverら[35)]は左手での胆嚢管および胆嚢動脈の切離操作に難渋したと報告している．剥離操作を右手で操作する場合，左鎖骨中線上の右手用鉗子による胆嚢摘出は正確にはミラーイメージにはならず，特有の操作となる．すなわちCalot三角を剥離する際，左手鉗子で胆嚢のHartomann嚢を把持すると左手鉗子と右手鉗子が交差しがちになる．また，術者の右手の鉗子は患者の左外側尾側方向より内側頭側方向に向くため，術者の右手は術者の体幹から離れて行う操作となる．

自験例では腹腔鏡で胆嚢の位置を確認後，体位を頭高位軽度右側低位とし右手が術者の体幹から離れすぎないことと胆嚢からの距離をとるように留意した．そして，左鎖骨中線上肋弓下3横指の位置に右手用のトロッカーを留置すると安定した右手の操作が可能であり，安全に手術を施行することができた．千野ら[3)]は剣状突起下トロッカーの3横指尾側に10mmトロッカーを追加しdouble-hands操作で手術を施行したと報告している．田中ら[12)]は肋骨弓下胆嚢を頂点とする二等辺三角形をイメージし，左鎖骨中線上肋骨弓下5横指の位置に右手用のトロッカーを留置することで右手の操作が安定し安全に手術を行うことができたと報告しており，特に右手用のトロッカーの挿入位置は重要であると考えられる．

XGCにおいては術前画像診断で悪性を完全に否定することは困難であり早期胆嚢癌に準じた注意が必要と考える．しかし一方では，XGCに対する最終診断としての腹腔鏡下胆嚢摘出術の意義もあるため，手術は安全に遂行されなければならない．そのため，我々は腹腔鏡下胆嚢摘出術施行時には原則として全例術中胆道造影を施行している．術中造影は術中胆道損傷，胆道奇形あるいは胆管内異常陰影に対する治療方針の術中決定を容易にする．しかし一方で術中胆道造影により腹膜播種やport site recurrenceを来す可能性の指摘もあるが，一般的には腹膜播種やport site recurrenceの原因は術中病変に直接接触する機会の多さ，胆嚢穿孔による胆汁漏出，長い胆嚢管遺残などが考えられている[36)]．通常，我々は早期胆嚢癌を強く疑う症例に対しては術中胆道造影を施行していないが，本症例は完全内臓逆位症を伴っており胆道奇形や胆道損傷の有無の確認のため施行した．術中は胆嚢穿孔による胆汁漏出に十分注意し，摘出胆嚢は収納バッグに入れて取り出し，port site recurrenceの予防に留意した．

本症例の手術時間は134分と比較的長時間を要したが，術中造影画像を確認後に胆嚢を摘出し，術中迅速病理診断後に腹腔内洗浄と閉腹操作を行ったためと思われる．

文献的には手術時間については，総胆管結石を

含む2例と記載のなかった1例を除くと平均は111分(43〜200分)であり通常の症例と同様かやや時間を要していた．本疾患は術前画像診断でXGCと想定されても胆嚢癌の合併を完全に否定することは困難であり，術中迅速病理組織検査ではじめて鑑別が可能な場合が多い[23]．本症例でも迅速組織診を施行しXGCと診断している．しかしながら，XGCと胆嚢癌の合併例では迅速組織検査を施行しても癌併存を診断できなかった報告[37]もあり，永久標本での注意深い検索が必要である．また，術中迅速病理検査や永久病理組織検査で癌を認めた場合，追加切除により予後は同等との報告[31)32)]がある．そのため，胆嚢癌の深達度に応じた手術術式を検討し，一期的または二期的に開腹根治手術を施行する必要があると考えている．

文　献

1) Mayo CW, Rice RG：Situs inversus totalis；a statistical review of data on 76 cases with special reference to disease of the biliary tract. Arch Surg **58**：724—730, 1949
2) 菊池　学，太田博俊，渡辺　進：胃癌を合併した全内臓逆位症の4例. 日臨外医会誌　**45**：1476—1481, 1984
3) 千野　修，佐々木哲二，近藤泰理ほか：全内臓逆位症に合併した胆石症に対し腹腔鏡下胆嚢摘出術を施行した1例．消内視鏡　**7**：1171—1176, 1995
4) 船本慎作，木川三四郎，平井修二ほか：全内臓逆位症に合併した胆石症に対して腹腔鏡下胆嚢摘出術を施行した1例. 日消外会誌　**29**：741—745, 1996
5) 高橋　収，中村　豊，菱山豊平ほか：全内臓逆位症に合併した胆石症に対して腹腔鏡下胆嚢摘出術を施行した1例．日鏡外会誌　**7**：166—171, 2002
6) 生澤史江，内藤　剛，土屋　誉ほか：全内臓逆位症における腹腔鏡下胆嚢摘出術の経験. 日鏡外会誌　**7**：227—231, 2002
7) 細井則人，斉藤　孝，鈴木克彦：完全内臓逆位症に併存した胆嚢結石症に対して腹腔鏡下胆嚢摘出術を施行した1例．臨外　**57**：125—128, 2002
8) 中川国利，鈴木幸正，豊島　隆ほか：腹腔鏡下胆嚢摘出術を施行した全内臓逆位症の1例. 外科治療　**86**：1145—1148, 2002
9) 栗栖佳宏，赤木真治，佐藤克敏ほか：全内臓逆位合併胆石症に対する腹腔鏡下胆嚢摘出術の経験. 広島医　**56**：345—347, 2003
10) 米満弘一郎，生田義明，小林広典ほか：全内臓逆位症合併急性胆嚢炎に対する腹腔鏡下胆嚢摘出術の1例．手術　**58**：753—755, 2004
11) 野間浩介，河野博光，貞本由美：全内臓逆位症を合併した胆石嵌頓に対し腹腔鏡下胆嚢摘出術を施行した1例．広島医　**59**：282—285, 2006
12) 田中浩史，山本穣司，永井基樹ほか：完全内臓逆位症に併存した急性胆嚢炎に対して腹腔鏡下胆嚢摘出術を施行した1例．臨外　**61**：843—846, 2006
13) 深見保之，長谷川洋，坂本英至ほか：完全内臓逆位（胃切後）に合併した総胆管結石症に対し腹腔鏡下総胆管切石術を施行した1例．胆道　**20**：188—192, 2006
14) 井原　司，児玉孝仁，野口純也ほか：全内臓逆位症に合併した無石胆嚢炎に対しPTGBD後，腹腔鏡下胆嚢摘出術を施行した1例．手術　**61**：1679—1683, 2007
15) 目黒英二，小林　慎，木村聡元ほか：急性肝機能障害を伴った全内臓逆位症胆嚢結石症に対して腹腔鏡下胆嚢摘出術を施行した1例. 外科　**70**：688—692, 2008
16) 森田圭介，井原　司，中本充洋ほか：完全内臓逆位症における腹腔鏡下胆嚢摘出術の1例．臨外　**63**：1005—1008, 2008
17) 川崎浩資，西田　司，梅本健司ほか：完全内臓逆位に合併した胆石・総胆管結石症に対し内視鏡的乳頭括約筋切開術および腹腔鏡下胆嚢摘出術を施行した1例．日消外会誌　**41**：1946—1952, 2008
18) Weismann RE, Mcdonald JR：Cholecystitis；a study of intramural deposits of lipids in twenty three cases. Arch Pathol **45**：639—657, 1948
19) Takahashi K, Oka K, Kojima M：Ceroid-like histiocytic granuloma of gall-bladder—a previously underscribed lesion—. Acta Pathol Jpn **26**：25—46, 1976
20) 山際裕史：胆嚢疾患の臨床病理（11）“胆嚢における Xanthogranuloma の意義”. 臨病理　**4**：381—384, 1989
21) 權　雅憲，松井陽一，上山泰男ほか：黄色肉芽腫性胆嚢炎における組織学的炎症所見と手術難易度の比較．胆と膵　**25**：587—591, 2004
22) 柴田　高，高見元敞，藤本高義ほか：臨床病型から見たXanthogranulomatous cholecystitis（黄色肉芽腫性胆嚢炎；XCC）．日臨外医会誌　**54**：2009—2013, 1993
23) 北川　晋，中川正昭，山田哲司ほか：黄色肉芽腫性胆嚢炎の臨床病理学的検討．日外会誌　**91**：1001—1010, 1990
24) Benbow EW：Xanthogranulomatous cholecystitis associated with carcinoma of the gallbladder. Postgrad Med J **65**：528—531, 1989
25) Bluth EI, Katz MM, Merritt CR et al：Echographic findings in xanthogranulomatous cholecystitis. J Clin Ultrasound **7**：213—214, 1979
26) Parra JA, Acinas O, Bueno J et al：Xanthogranulomatous cholecystitis：clinical, sonographic, and CT findings in 26 patients. AJR Am J Roentgenol

174：979—983, 2000
27）斉藤雅之，綿引　元，河合　隆ほか：MRCPにて“pseudolumen様”所見が描出された黄色肉芽腫性胆嚢炎の1例．胆と膵　17：947—952, 1996
28）胆道癌診療ガイドライン作成出版委員会編：エビデンスに基づいた胆道癌診療ガイドライン．第1版．医学図書出版，東京，2007
29）市原　透，堀沢増雅，鈴木夏生ほか：胆嚢隆起性病変に対するtotal biopsyとしての腹腔鏡下胆嚢摘出術の意義．日消外会誌　28：1043—1048, 1995
30）加藤貴史，草野満夫，村上雅彦ほか：胆嚢癌に対する腹腔鏡下胆嚢摘出術．臨外　58：189—194, 2003
31）Ouchi K, Mikuni J, Kakugawa Y：Laparoscopic cholecystectomy for gallbladder carcinoma：results of a Japanese survey of 498 patients. J Hepatobiliary Pancreat Surg 9：256—260, 2002
32）Shih SP, Schulick RD, Cameron JL et al：Gallbladder cancer：the role of laparoscopy and radical resection. Ann Surg 245：893—901, 2007
33）Karabulut Z, Besim H, Hamamci O et al：Xanthogranumomatous cholecystitis. Retrospective analysis of 12 cases. Acta Chir Belg 103：297—299, 2003
34）Kwon AH, Matsui Y, Uemura Y：Surgical procedures and histopathologic findings for patients with xanthogranulomatous cholecystitis. J Am Coll Surg 199：204—210, 2004
35）Drover JW, Nguyen KT, Pace RF：Laparoscopic cholecystectomy in a patient with situs inversus viscerum：a case report. Can J Surg 35：65—66, 1992
36）長谷川洋，坂本英至，小松俊一郎ほか：早期胆嚢癌に対する腹腔鏡下手術．胆と膵　25：135—138, 2004
37）門野　潤，浜田信男，海江田衛ほか：黄色肉芽腫性胆嚢炎と胆嚢癌が併存した1例．日消外会誌　34：605—609, 2001

Laparoscopic Cholecystectomy in a Patient with Xanthogranuromatous Cholecystitis and Situs Inversus Totalis

Shuka Arai, Masao Nunomura, Katsuhiko Ando, Kenji Oda, Masayuki Shiobara, Gyokusen Sai, Takashi Mishima, Hiromi Sarashina, Hitoshi Kubosawa[1] and Masaru Miyazaki[2]
Division of Surgery and Division of Pathology[1], Chiba Aoba Municipal Hospital
Department of General Surgery, Graduate School of Medicine, Chiba University[2]

A 71-year-old woman seen for unusual weight loss and diagnosed with a gall bladder tumor and situs inversus totalis（SIT）was found in ultrasonography, computed tomography, magnetic resonance cholangiopancreatography, and abdominal magnetic resonance imaging to have xanthogranulomatous cholecystitis（XGC）and SIT. Laparoscopic cholecystectomy（LC）was conducted with trocars inserted opposite to the conventional arrangement and surgery conducted double-handed. Surgery lasted 134 minutes and was completed without complications safely and easily. The patient was discharged on postoperative day 6. This is, to our knowledge, the first case report in Japan of LC for XGC in a subject with SIT.

Key words：situs inversus totalis, xanthogranulomatous cholecystitis, laparoscopic cholecystectomy
〔Jpn J Gastroenterol Surg 43：1152—1158, 2010〕

Reprint requests：Shuka Arai　Division of Surgery, Chiba Aoba Municipal Hospital
1273-2 Aoba-cho, Chuo-ku, Chiba-city, 260-0852 JAPAN
Accepted：May 19, 2010

©2010 The Japanese Society of Gastroenterological Surgery　Journal Web Site：http://www.jsgs.or.jp/journal/