日消外会誌　43（11）：1165～1169，2010年

症例報告

多中心性発生と考えられた空腸間膜原発脱分化型脂肪肉腫の１例

刈谷豊田総合病院外科

宮井　博隆　　早川　哲史　　清水　保延　　田中　守嗣
谷村　愼哉　　山本　　稔　　森本　　守　　坪井　　謙
佐藤　崇文　　齋藤　健太

症例は47歳の女性で，下腹部痛と発熱を主訴に当院救急外来受診．腹部に圧痛，軽度の筋性防御，腹膜刺激症状を認めた．血液生化学検査所見ではWBC 11,800/mm^3，CRP 20.6mg/dlと上昇し，腹部単純CTでは腹腔内に腫瘤影を認め，精査加療目的で入院となった．腹部造影CT，腹部MRIなどの諸検査により，多発腸間膜脂肪腫または脂肪肉腫の捻転による腹膜炎を疑い開腹術を施行した．腫瘍は多発性に空腸間膜より有茎性発育し，骨盤内で捻転し血流障害と炎症を来していた．可能なかぎりの腫瘍切除術を施行したが，上腸間膜動脈根部付近の腫瘍は切除不能であった．病理組織学的検査で多中心性発生した脱分化型脂肪肉腫と診断した．遺残腫瘍が徐々に増大し，術後３年６か月の間に３回の腫瘍切除術を行い，現在も外来通院中である．

はじめに

脂肪肉腫は軟部組織に発生する非上皮性悪性腫瘍の一つで，好発部位は臀部，大腿，膝窩，後腹膜であり，腸間膜原発の脂肪肉腫は比較的まれである[1]．また，脂肪肉腫の多くは単発発生であり，多中心発生はまれである[2]．今回，我々は多中心性発生した空腸間膜原発の脱分化型脂肪肉腫の１例を経験したので報告する．

症　　例

患者：47歳，女性

主訴：下腹部痛，発熱

既往歴：35歳時に帝王切開．

家族歴：特記すべきことなし．

現病歴：臍周囲の腹痛を自覚したが自宅で様子を観ていたが，翌日になり下腹部痛が増強し，39℃台の発熱も伴ったため当院救急外来を受診した．

来院時現症：体格中等度，身長159cm，体重45 Kg，栄養状態良好，血圧132/83mmHg，脈拍99回/分で整，体温38.6℃．眼瞼結膜は貧血なし，眼球黄染なし．腹部は平坦だがやや硬く，臍周囲に最強点となる圧痛，筋性防御反応と腹膜刺激症状を認めた．

来院時血液・生化学検査所見：WBC 11,800/mm^3，Seg 88.5%，CRP 20.6mg/dlと上昇していた．その他には特に異常を認めなかった．腫瘍マーカーCEA，CA19-9も正常範囲内であった．

胸・腹部X線検査所見：特に異常所見を認めなかった．

腹部単純CT所見：子宮腹側に76×63mm大の境界明瞭な低吸収腫瘤を認め，腸間膜の脂肪濃度の上昇を認めた．

腹部造影CT所見：左腎外下方，総腸骨動脈分岐部レベルの腹壁直下および上腸間膜動脈の腹側に淡い高吸収～低吸収を示す腫瘤を認め，内部が軽度造影されていた（**Fig. 1a**）．子宮腹側にも腫瘤を認め，こちらはほとんど造影効果を認めなかった（**Fig. 1b**）．

胸部CT所見：特に異常所見を認めなかった．

下腹部MRI所見：子宮腹側に80×57mm大のT1強調像で不均一な淡い高信号，T2強調像でも高信号を示し，脂肪抑制にて内部が抑制される不整形腫瘤を認めた．

腹部超音波検査所見：腹腔内に充実性高エコー

＜2010年5月19日受理＞別刷請求先：宮井　博隆
〒448-8505　刈谷市住吉町5―15　刈谷豊田総合病院外科

Fig. 1　a：Enhanced abdominal CT（before first operation）shows that there is a large tumor structure around the superior mesenteric artery in the right side of abdomen. The tumor has slightly heterogenous enhancement.　b：Enhanced abdominal CT（before first operation）shows that there is a large tumor in the pelvic space. The tumor density is different from that of the right side of abdomen.

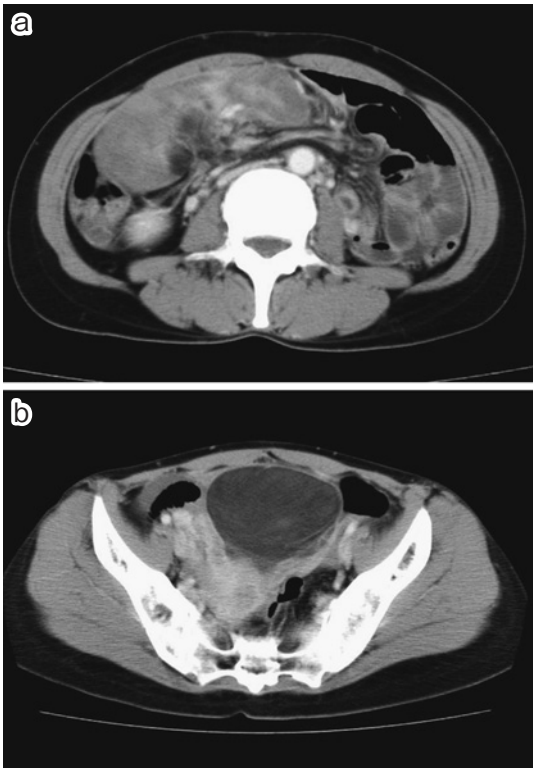

Fig. 2　a：In the first operation, multiple tumors are arising from the mesentery of the jejunum. The tumors size vary from 2cm to 15cm diameter.　b：The tumors have smooth surface and stalks like a Ip or Isp type polyps.

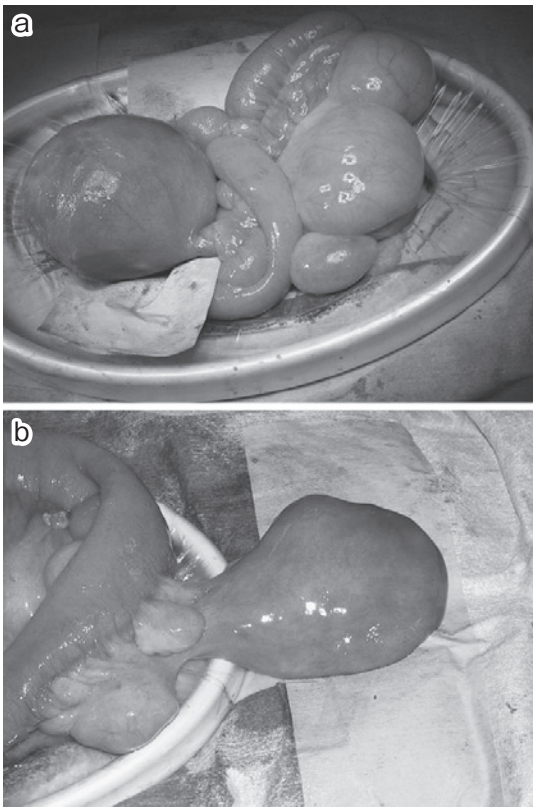

腫瘤を複数認めた．周囲との境界は明瞭で辺縁は整で，内部は比較的均一で一部線状の低エコーを示した．

抗菌薬を使用し解熱はしたものの，腹痛は軽快しなかった．上記検査所見より，腸間膜脂肪腫あるいは腸間膜脂肪肉腫の捻転による腹膜炎と診断し，入院後2日目に開腹術を施行した．

手術所見：少量の血性腹水を認め，空腸間膜に弾性硬な大小の腫瘍が多数存在し，腫瘍の多くは腸間膜から有茎性に発育していた（**Fig. 2a，b**）．それぞれの腫瘍には明らかな連続性を認めなかった．骨盤内部の腫瘍は直径9cm大で腸間膜から有茎性に発育し，捻転して血流障害を来し，子宮，S状結腸，小腸，腹膜を巻き込み炎症性に癒着していた．腫瘍は上腸間膜動静脈領域に多発しており根治切除は不可能と判断し，比較的大きなものから腫瘍減量目的で可及的に可能なかぎり切除し手術は終了とした．手術時間1時間42分，出血量30g，腫瘍重量は計1,200gであった．

切除標本：捻転していた腫瘍は9×7.5cmの充実性腫瘍で割面は均質なサーモンピンクの色調を呈していた．右上腹部の腫瘍は8×6.5cm柔らかな脂肪腫様成分が主体で，中心に白色線維性硬化した核様構造を含んでいた．

病理組織学的検査所見：捻転していた腫瘍は成熟した脂肪細胞と間質の中にクロマチンの増量し

Fig. 3 a：Histlogical section of tumor demonstrates proliferation of adipocytes, atypical cell which the chromatin increased in a stroma, and the part full of collagen fiber. We diagnosed the tumor as well-differenciated liposarcoma with sclerosing type.（HE stain × 40） b：Dedifferenciated liposarcoma, there are many atypical spindle cells which are similar to the storiform pattern of the MFH.（HE stain × 100）

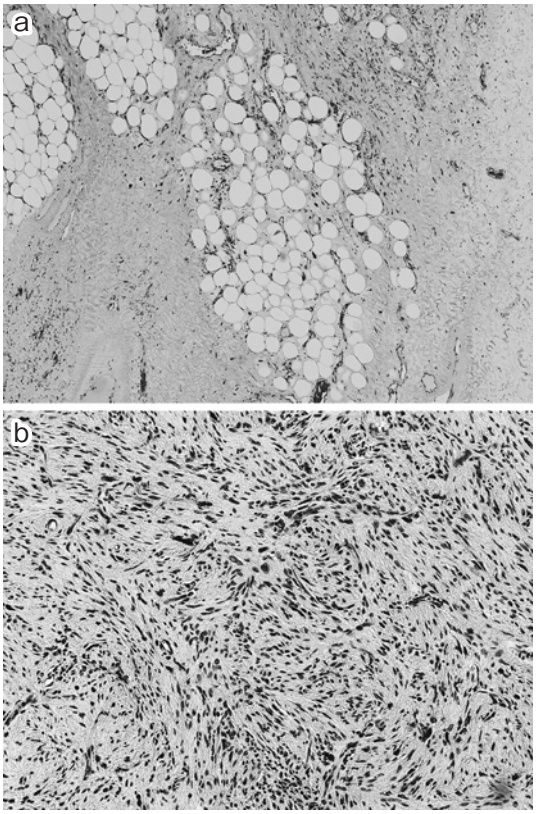

た異型細胞を認め，膠原線維に富む領域も認め，高分化脂肪肉腫（硬化型）の形態を示していた．一部には異型紡錘形細胞を伴い多形型脂肪肉腫様の形態や花むしろ状（腫瘍細胞や間質の線維が渦を巻く）配列を示し，悪性線維性組織球腫（malignant fibrous histiocytoma 以下 MFH）類似の組織像を認めた．また，右上腹部の腫瘍は高分化脂肪肉腫（硬化型）が主体で（**Fig. 3a**），白色線維性硬化した結節部では異型紡錘形細胞による花むしろ状配列を示し，MFH 類似の組織像を認めた（**Fig. 3b**）．

以上より，多中心性に発生した空腸間膜原発の脱分化型脂肪肉腫と診断した．

術後経過：術後経過は良好で第 8 病日に退院となった．約 3 か月ごとの腹部造影 CT を行い，特に症状もなく経過していたが，徐々に遺残腫瘍の増大を認めた．約 3 年 6 か月の間に 3 度も腹部膨満症状が強く出現し，腫瘍減量目的で可及的に可能なかぎり脂肪肉腫を切除した．病理組織学的検査で初回手術と同様，脱分化型脂肪肉腫と診断した．初回手術時の脂肪肉腫の組織像のほうがより脱分化した組織を含み，悪性度が高くなっていると考えられた．初回手術から約 3 年 6 か月経過した現在，外来通院中である．

考　察

脂肪肉腫は軟部組織に発生する非上皮性悪性腫瘍の一つで，好発部位は臀部，大腿，膝窩，後腹膜であり，腸間膜原発の脂肪肉腫はまれである[1]．腸間膜組織は後腹膜組織と隣接しており発生学的にも連続した組織であるため，腸間膜脂肪肉腫と後腹膜脂肪肉腫の鑑別は必ずしも容易ではない．腸間膜脂肪肉腫は自覚症状に乏しく，特異的な検査所見，腫瘍マーカーもないために早期発見は困難で腫瘍増大による腹部症状により発見されることが多い．自験例は空腸間膜という遊離性腸間膜に有茎性に発育し，腫瘍の増大に伴い捻転を来し急性腹症となり発見された症例であった．

脂肪肉腫の予後，悪性度は組織型により大きく異なる．脂肪肉腫は新 WHO の組織分類で，1)分化型，2) 粘液型（円形細胞型），3) 多形型，4) 脱分化型，5）混合型の 5 つに分類されている．5 年生存率は高分化型・粘液型で 75～90%，円形細胞型，多形型で 20～40% とされ，脱分化型は 30% 程度と予後は不良である[3]．腸間膜脂肪肉腫の臨床病理学的検討を行うため，医学中央雑誌で 1983 年から 2010 年の範囲でキーワードを「腸間膜」，「脂肪肉腫」として検索すると会議録も含めて 143 件の文献が検索できた．同一症例を除き腸間膜脂肪肉腫の本邦報告例は自験例も含め 83 例であった．それらの平均年齢は 61.8 歳(25 歳～83 歳)で，男性 50 例，女性 31 人，不明 2 人であった．その組織型の頻度は分化型 39.8%，粘液型（円形細胞

型）13.3%，多形型 8.4%，脱分化型 15.7%，混合型 12.0% であった．

腸間膜脂肪肉腫の画像診断には，腹部 CT，MRI などが用いられ存在診断は容易である．腹部 CT では分化型脂肪肉腫は脂肪成分が多く，分化度が下がるにつれ粘液成分や脂肪量の減少により周囲の筋肉組織より低い CT 値となる[4]．また，造影時には分化度が下がるにつれ造影効果を示すが，分化型でも脱分化した線維成分を含む症例では著明な造影効果を有するとの報告がある[5]．MRI では脂肪成分は T1 強調像，T2 強調像で共に高信号だが，分化度が下がるにつれ内部の線維成分の増加，脂肪量の減少により T1 強調像で低信号，T2 強調像で高信号を呈する[6]．自験例では初回手術前の腹部 CT では上腸間膜動脈周囲の腫瘍内部は軽度造影される領域を認め，分化度が低い成分を含む脂肪肉腫であることが予測され，骨盤部の腫瘍ではほとんど内部は造影されておらず，高分化な脂肪肉腫であることが予測された．術後経過観察の腹部造影 CT 所見では腫瘍内部に造影される領域を広く認め，初回の腫瘍より低分化な脂肪肉腫であることが予測された．これらの CT 所見は病理組織学的検査所見と一致した．

また，脂肪肉腫は通常，単発の腫瘍であるが，多発した場合はそれらが，転移か多中心性発生かの判定が容易ではない．多中心性に発生した脂肪肉腫と診断するには，1)発生部位がいずれも脂肪肉腫の好発部位（大腿，膝窩，後腹膜，腹腔内，四肢）であること，2) 転移の好発部位である肺，肝，骨に腫瘍を認めないこと，3)組織型が転移の可能性が少ない高分化，粘液型であること，4)異時性の場合は間隔が長期間のもの，5)脂肪腫が存在するものなどがあげられている[7)~9)]．しかし，明確な診断基準がなく転移か多中心性に発生したかの診断は困難である．多中心性発生した腸間膜脂肪肉腫についての本邦報告例を先に医学中央雑誌で 1983 年から 2010 年の範囲でキーワードを「腸間膜」,「脂肪肉腫」として検索した 143 件の文献から原著論文で 2 件検索できた[10)11)]．腫瘍存在部位が腸間膜内に限局している症例は 1 例のみで，自験例は極めてまれな症例と考えられた．自験例では初回手術時に脂肪肉腫の好発部位の腹腔内に腫瘍が存在し，遠隔転移は認めなかった．しかし，組織型は硬化型の高分化脂肪肉腫がほとんどであったがいずれの腫瘍も一部は脱分化を示していた．そのため上記 3)の条件からは外れるが，複数の腫瘍が離れた部位に存在し，明らかな腫瘍間の連続性を認めず，腸間膜から有茎性に多発し発育している形態からは，転移というよりは多中心性な発生をしたそれぞれの高分化型脂肪肉腫が腫瘍の発育とともに脱分化したと考えられた[10)]．

脂肪肉腫の治療としては脂肪肉腫を周囲組織とともに外科的に切除することが第一選択である．しかし，脂肪肉腫摘出後の局所再発率は 55～70% との報告もあり[1)]，腹部脂肪肉腫に対する複数回にわたる切除術を施行し長期生存を得た本邦報告例は 10 症例との報告例もある[12)]．脂肪肉腫の治療には放射線治療と化学療法も含まれるが，腸間膜脂肪肉腫に対しての放射線治療は照射による放射線障害の副作用も考慮し現実的には困難である．また，化学療法には CYVADIC 療法（cyclophosphamide，Vincristine，adriamycin，dacarbazine，isofamide，cisplatine）などがあるが，これらの化学療法による治療が有効であったとの報告も見られるが[13)14)]，有効性の確立には症例の蓄積が必要であると考えられる．そのため，腫瘍が多発する場合は，転移か多中心性発生した腫瘍かにかかわらず，可能なかぎり外科的切除を行うべきであると考えられる．自験例では，上腸間膜動静脈根部付近では脂肪肉腫に取り囲まれている状況であったため，根治切除を行えなかった．そのため，放射線治療や化学療法も考慮したが，腫瘍は空腸間膜内に多発しており，照射範囲が決定できず放射線治療は選択できなかった．また，化学療法についても検討したが，その有効性と副作用から患者自身が化学療法を希望されなかった．現在も外来通院にて経過観察中であり，腹部 CT，胸部 CT などで腫瘍の再燃や遠隔転移に対して経過観察する必要があると考える．

最後に，稿を終えるにあたり，病理学的御指導を賜った伊藤誠先生に深謝いたします．

文　献

1) 石井正紀，町村貴郎，柏木宏之ほか：腸間膜原発脂肪肉腫の1例．日臨外会誌　**65**：3056―3060, 2004
2) 五来克也，永野靖彦，松尾憲一ほか：多中心性発生型巨大後腹膜脂肪肉腫の1例．日臨外会誌　**66**：747―752, 2005
3) 小林久隆：脂肪性腫瘍の鑑別診断. 臨画像　**16**：405―412, 2000
4) Kumar AJ, Kuhajda FP, Martinez CR et al：Computed tomography of extracraninal nerve sheath tumors with pathological correlation. J Comput Assist Tomogr **7**：857―865, 1983
5) 伊藤茂樹，仙田宏平，中根正雄ほか：後腹膜脂肪肉腫の1例．臨放　**34**：383―386, 1989
6) 服部憲史, 越川克己, 桐山幸三ほか：2回の局所再発を摘出した多中心性後腹膜脂肪肉腫の1例. 日臨外会誌　**66**：3080―3084, 2005
7) Siegmund H：Lipoblastische Sarcomatose. Virchows Arch **293**：458―463, 1934
8) Ackerman LV：Multiple primary liposarcomas. Am J Pathol **20**：789―797, 1944
9) Seenu V, Kriplani AK, Shukla NK et al：Multicentric liposarcoma：report of two cases. Surg Today **25**：447―450, 1995
10) 松本昌久，丸田守人，前田耕太郎ほか：悪性顆粒細胞腫様の脱分化を示した小腸腸間膜及び後腹膜脂肪肉腫の1例．日臨外会誌　**64**：995―998, 2003
11) 利野　靖，城島標雄，安部雅夫ほか：腸間膜脂肪肉腫の1例．日臨外会誌　**57**：1707―1712, 1996
12) 環　正文，大下和司，宇山　正：16年間で5回の摘出術を施行したS状結腸腸間膜原発脂肪肉腫の1例．日臨外会誌　**67**：2964―2969, 2006
13) 佐々木啓成，森谷雅人，和田敏史ほか：化学療法が奏功したS状結腸腸間膜脂肪肉腫の1例. 癌と化療　**33**：679―682, 2006
14) 小林恭子，駒田文彦，尾辻　啓ほか：化学療法が奏功した後腹膜原発脂肪肉腫の1例．癌と化療　**26**：385―388, 1999

The Dedifferentiated Liposarcoma Arising from Jejunal Mesentery ～Probably Multicentric Origin～

Hirotaka Miyai, Tetsushi Hayakawa, Yasunobu Shimizu, Moritsugu Tanaka,
Shinya Tanimura, Minoru Yamamoto, Mamoru Morimoto, Ken Tsuboi,
Takafumi Sato and Kenta Saito
Department of Surgery, Kariya Toyota General Hospital

We report a case of multicentric dedifferentiated liposarcoma. A 47-year-old woman seen for lower abdominal pain and fever was found on palpation to have slight overall abdominal tenderness with slight rebound tenderness and guarding. Laboratory data showed leucocytosis（WBC 11,800/mm^3）and inflammation（CRP 20.6mg/dl）and plain abdominal computed tomography（CT）showed tumors in the upper and lower right abdominal cavity. We conducted laparotomy, finding multiple mesenteric lipoma or liposarcoma from abdominal enhanced CT and Magnetic resonance imaging（MRI）, etc. The pedunculated pelvic tumor was twisted and caused ischemia and severe inflammation. Finding radical resection to be unfeasible, we resected as many tumors as possible. Residual tumors slowly increased and abdominal symptoms became marked, necessitating three times of progressive tumor-reductive resection and laparotomy over 3 years 6 months.

Key words：multicentric liposarcoma, mesenteric liposarcoma, dedifferenciated liposarcoma

〔Jpn J Gastroenterol Surg 43：1165―1169, 2010〕

Reprint requests：Hirotaka Miyai　Department of Surgery, Kariya Toyota General Hospital
5-15 Sumiyoshi-Cho, Kariya, 448-8505 JAPAN

Accepted：May 19, 2010

©2010 The Japanese Society of Gastroenterological Surgery　Journal Web Site：http://www.jsgs.or.jp/journal/