日消外会誌　43（11）：1176～1182，2010年

**症例報告**

# 胃と横行結腸が同時に嵌入した成人両側胸骨後ヘルニアに対して腹腔鏡下手術を施行した１例

大垣徳洲会病院外科
森　洋一郎　　春日井貴雄　　榊原　一貴

症例は87歳の女性で，繰り返す嘔気・嘔吐，心窩部痛を主訴に当科を初診となった．腹部CTでは胃前庭部から十二指腸球部が右胸腔内へと脱出しており，通過障害のため胃は著明に拡張していた．さらに，横行結腸が左胸腔内へと脱出しており，胃と横行結腸の嵌入を同時に伴う両側胸骨後ヘルニアと診断した．嵌入臓器は立位にて自然に還納するが，仰臥位にて容易に再嵌入し通過障害が再燃するため，手術適応と判断し腹腔鏡下手術を施行した．腹腔内を観察すると，胸骨後部の横隔膜に左右二つのヘルニア門を認め，術前の検査結果とは異なり横行結腸が右側ヘルニア嚢内に脱出していた．横行結腸は容易に腹腔内へと還納でき，左右のヘルニア門をComposix meshを用いて閉鎖した．術後経過は良好で，現在無再発経過観察中である．成人に発症した両側胸骨後ヘルニアは横隔膜ヘルニアの中でも非常にまれであり，若干の文献的考察を加えて報告する．

## はじめに

胸骨後ヘルニアは横隔膜の胸骨付着部と肋骨付着部の間の生理的に筋層の乏しい肋骨三角に発生するヘルニアである．横隔膜ヘルニアの1～3%とされるまれな疾患で[1]，その中でも両側発症は2.3%と非常に少ない[2]．多くは無症状で，胸部単純X線写真で前胸部異常陰影として発見されることが多いが，イレウス，嵌頓，穿孔の危険性があるため手術適応となりうる疾患であり[3]，最近では内視鏡下手術の報告例が散見される[4)～19)]．今回，我々は成人に発症した両側胸骨後ヘルニアに対して腹腔鏡下手術を行った１例を経験したので報告する．

## 症　　例

患者：87歳，女性

主訴：繰り返す嘔気・嘔吐，心窩部痛

既往歴：腹部外傷の既往なし．

家族歴：特記事項なし．

現病歴：5年程前より横隔膜ヘルニアを指摘されており，時々嘔気・嘔吐を認めていたが様子観察されていた．平成20年10月，嘔吐とともに心窩部痛を認めたため近医を受診した．諸検査でイレウスを疑われ，精査・加療目的で当科紹介初診となった．

入院時現症：身長130cm，体重35kg，血圧125/59mmHg，脈拍68回/分，体温36.5℃，$SpO_2$ 98%．腹部は中等度の腹満を認めるも，腹膜刺激症状は認めなかった．著明な亀背を認めた．

入院時検査所見：WBC 11,900/μl，CRP 10.85 mg/dl，Hb 10.2g/dl，Cre 1.41mg/dl，BUN 47.6 mg/dlと感染兆候，軽度貧血および脱水を認めた．その他，肝機能障害や電解質異常は認めず，心電図や血液ガス分析も異常を認めなかった．

胸腹部単純X線検査所見：左側有意の両側横隔膜軽度挙上，著明な胃内ガス像を認めた．両側とも胸腔内には異常陰影は認めなかった．

胸腹部CT：胃前庭部から十二指腸球部が右胸腔内へと脱出しており，通過障害のため胃は著明に拡張していた．さらに，横行結腸が左胸腔内へと脱出していた（**Fig. 1**）．

上部消化管造影検査所見：嵌入した胃は頭高位

＜2010年4月28日受理＞別刷請求先：森　洋一郎
〒503-0015　大垣市林町6―85―1　大垣徳洲会病院外科

**Fig. 1** Enhanced abdominal CT showed herniated transverse colon in the left pleural cavity and herniated stomach in the right pleural cavity. The stomach body is enlarged due to herniation. B, C：coronal view

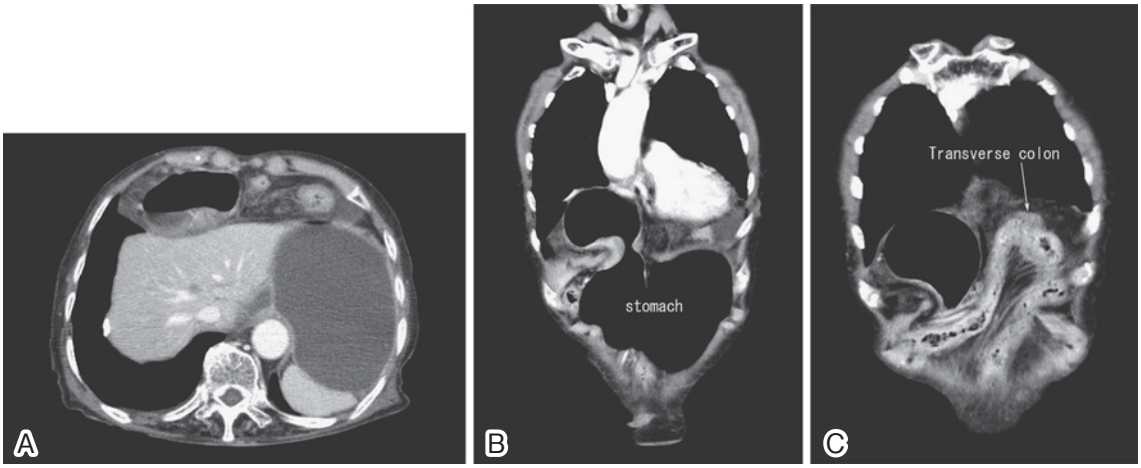


**Fig. 2** Upper gastrointestinal series showed that the antrum of the stomach was herniated into the right pleural cavity and the contrast medium did not flow to the duodenum in the supine position. In the upright position, the herniated stomach was replaced into the abdominal cavity by gravitation and flow trouble was released.

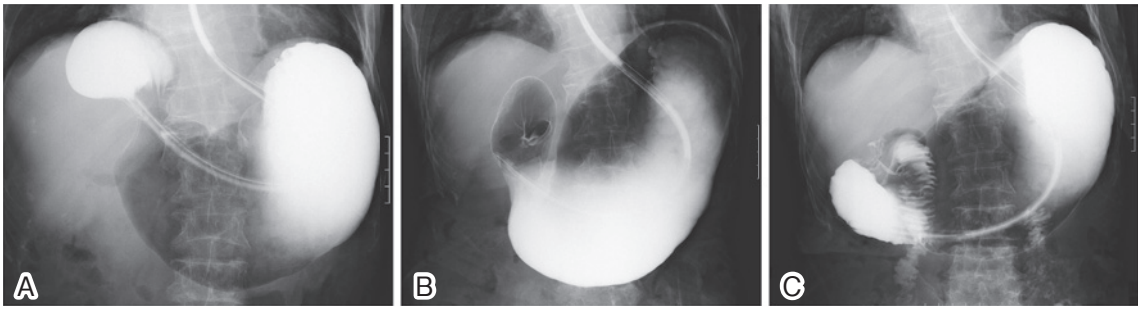


にて重力に伴い容易に腹腔内へと還納し，同時に通過障害も解除され，それらを経時的に観察できた（**Fig. 2**）.

上部消化管内視鏡検査所見：胃前庭部で嵌入に伴う全周性狭窄を認めるも，明らかな粘膜病変は認めなかった.

下部消化管検査所見：嵌入した横行結腸で狭窄に伴う通過障害を認めたが，明らかな粘膜病変は認めなかった.

以上より，成人発症両側胸骨後ヘルニアの診断を得た．立位にて嵌入臓器は腹腔内に還納し通過障害は解除されたが，仰臥位にて容易に再嵌入し通過障害が再燃したため，手術適応と判断し腹腔鏡下手術を施行した.

手術所見：体位は仰臥位とし，臍下に 12mm のカメラポート，両側鎖骨中線上の側腹部と左肋弓下に計 3 か所, 5mm のワーキングポートを挿入した．8mmHg の低圧で気腹し腹腔内を観察すると，胸骨後面の横隔膜に左右 2 か所のヘルニア門を認め，術前検査時とは異なり右のヘルニア門に横行結腸が嵌入していた（**Fig. 3A**）．横行結腸はヘルニア嚢と癒着なく容易に腹腔内へと還納しえた．ヘルニア門の大きさは右が 3.5×3.5cm，左が 4.0×3.5cm であった（**Fig. 3B**）．肝円索が右側ヘルニア嚢内に嵌入していたため結紮・切離した．左右のヘルニア門は直径 11.4cm・円形の Composix

**Fig. 3**　Laparoscopic findings

A：The two defects were in the retrosternal diaphragm. The transverse colon was herniated into the right hernia sac differ from CT result. B：The right diaphragmatic defect after reduction of the transverse colon was 3.5 × 3.5cm and the left was 4.0 × 3.5cm. C：A Composix Mesh was placed over bilateral hernia hilum and fixed to the diaphragm with a helical fastener.

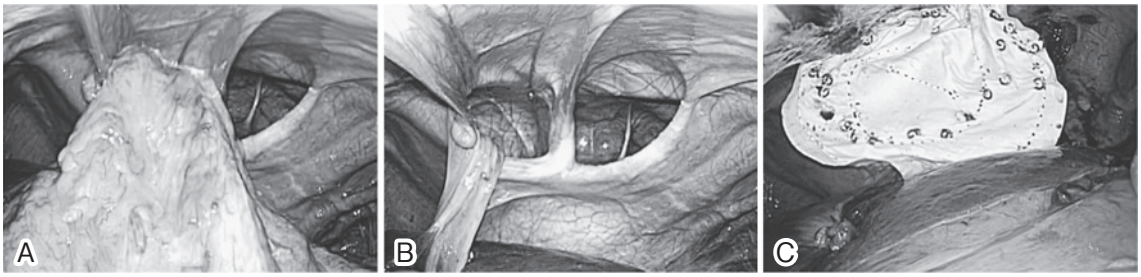


**Table 1**　Reported cases of adult bilateral retrosternal hernia in Japan

| Author | Year | Age | Gender | Height (cm) | Weight (kg) | BMI | Chief complaints | PH of CAS | Approach | Contents | | Size of the defects (cm) | | Adhesion | Repair | Removal of the sac | Recurrence |
|---|---|---|---|---|---|---|---|---|---|---|---|---|---|---|---|---|---|
| | | | | | | | | | | Right | Left | Right | Left | | | | Follow up period |
| Makiyama[26] | 1982 | 82 | F | | | | appetite loss, hypersalivation, dyspnea | + | laparotomy | Ileum | — | 4 × 4 | 4 × 4 | − | Closure | + | |
| Kawasaki[27] | 2005 | 60 | F | 163 | 61 | 23 | dyspnea on effort | | laparotomy | T colon | T colon | 4 × 3 | 3 × 2 | + | Closure + Composix Mesh | + | — 3 months |
| Inoue[14] | 2006 | 75 | F | 139 | 56 | 29 | CAS | | L | T colon | — | 4 × 2 | | | EKTM | − | |
| Hirooka[17] | 2007 | 47 | F | 140 | 50 | 25.5 | dyspnea on effort | + | L | T colon | — | 4 × 3 | 1 × 1 | − | Composix Mesh | | — 6 months |
| Our case | | 87 | F | 130 | 35 | 20.7 | epigastralgia, nausea and vomiting | + | L | Stomach | T colon | 3.5 × 3.5 | 4 × 3.5 | − | Composix Mesh | − | — 10 months |

BMI：body mass index（obesity ≧ 25），CAS：chest abnormal shadow，PH：past history，L：Laparoscopy，T colon：transverse colon，EKTM：extracorporeal knot tying method

mesh をヘルニアステープラーで全周性に固定し閉鎖した(**Fig. 3C**)．出血量は少量で，手術時間は170 分であった．

術後経過：術後経過は良好で合併症も認めず，術後第 11 病日に退院となった．退院後 10 か月で明らかな再発は認めず，外来にて経過観察中である．

## 考　察

胸骨後ヘルニアは横隔膜の胸骨付着部と肋骨付着部の間の生理的に筋層の乏しい肋骨三角に発生するヘルニアであり，右側から脱出するものを Morgagni 孔ヘルニア，左側を Larrey 孔ヘルニアと区別して呼称することもあるが，区別せずに Morgagni 孔ヘルニアと呼ぶ場合も多い[17]．横隔膜ヘルニアの 1〜3% とされる比較的まれな疾患で[1]，本邦では藤尾ら[20]が文献的検索により 2002 年までに 348 例を集計している．本症は小児と中高年に好発し，Iso ら[21]によれば 51 歳以上が 60.5%，6 歳以下が 20.5% を占めると報告されている．しかし，小児と中高年ではその成因は異なり，小児では横中隔形成不全などの先天的因子が主因と考えられており，男児に多い[22]．合併疾患や

**Table 2** Reported cases of adult retrosternal hernia treated by laparoscopic and/or thoracoscopic surgery in Japan

| Author | Year | Age | Gender | Chief complaints | PH of CAS | Kyphosis | Contents | Adhesion | Size of the defects (cm) Right | Size of the defects (cm) Left | Approach | Repair | Removal of the sac | Recurrence Follow up period | Complication |
|---|---|---|---|---|---|---|---|---|---|---|---|---|---|---|---|
| Akamine[4] | 1995 | 62 | F | CAS | | | Omentum | | 3 × 3 | — | T | Closure | | — 1 year | |
| Okino[5] | 1996 | 78 | F | | | | Omentum | − | — | 2 × 3.5 | L | Closure + Prolene Mesh | − | | |
| Yoshida[6] | 1997 | 69 | F | rt. chest discomfort | | | T colon | − | 4 × 3 | — | L | Closure + EKTM | − | | |
| Orita[7] | 1997 | 78 | F | epigastric discomfort, tenderness | | | Omentum | − | 2 × 3.5 | — | L | Closure + Prolene Mesh | − | | |
| Ikeda[8] | 2000 | 78 | F | CAS | | + | Omentum | | | — | T | Closure | + | | |
| Higashiyama[9] | 2001 | 82 | F | chest discomfort | + | + | T colon | − | 3 × 4 | — | L | Closure + Prolene Mesh | − | | |
| Oishi[10] | 2004 | 71 | F | epigastralgia, vomiting | + | + | T colon | − | 4 × 4 | — | L | Prolene Mesh + EKTM | | | |
| Tono[11] | 2004 | 89 | F | fever, abdominal pain, vomiting | + | + | T colon | − | 4 × 4 | — | L | Composix Mesh | − | — 6 months | |
| Mitsui[12] | 2004 | 43 | F | slow-growing CAS | | | Omentum | + | | — | T | Closure + Prolene Mesh | + | — 3 years | |
| Tsuji[13] | 2005 | 58 | F | CAS | | | Omentum | − | 3 × 3 | — | L | Closure + Composix Mesh | − | | |
| Inoue[14] | 2006 | 75 | F | CAS | | | T colon | | 4 × 2 | | L | EKTM | − | | |
| Yoshinari[15] | 2006 | 79 | F | epigastralgia, dyspnea | | | T colon | + | — | 5 × 3 | L | Closure + Composix Mesh | − | — 1 year | |
| Matsui[16] | 2007 | 72 | M | epigastric discomfort, hematemesis | + | | Stomach, T colon | + | 10 × 6 | — | L | Composix Mesh | − | — 1 year | seroma |
| Hirooka[17] | 2007 | 47 | F | dyspnea on effort | + | | T colon | − | 4 × 3 | 1 × 1 | L | Composix Mesh | | — 6 months | |
| Miyauchi[18] | 2009 | 69 | F | cough | + | | T colon | − | 4 × 2.5 | — | L & T | Closure | + | — 20 months | |
| Ouji[19] | 2009 | 70 | F | vomiting | + | + | Stomach, T colon, Small intestine | | 5 × 4 | — | L | Composix Mesh | | | |
| Our case | | 87 | F | epigastralgia, nausea and vomiting | + | + | Stomach, T colon | − | 3.5 × 3.5 | 4 × 3.5 | L | Composix Mesh | − | — 10 months | |

CAS：chest abnormal shadow, PH：past history, T colon：transverse colon, L：Laparoscopy, T：Thoracoscopy, EKTM：extracorporeal knot tying method

奇形を伴うことも多く，特にダウン症候群は本症の35%近くを占め，同症候群における本症発生の遺伝的関係が推測されている[23]．一方，中高年では出産，肥満，高齢などによる横隔膜脆弱化などの後天的因子が原因と考えられ，女性に多い[24]．発生部位は右側が76%と圧倒的に多く，両側発症は2.3%と非常に少ない[2]．また，小児では左側あるいは両側例も比較的多く認められるのに対して，中高年では圧倒的に右側症例が多い[21]．理由としては左側には心臓および心嚢があり，周囲組織が支持されているためと考えられている[25]．

医学中央雑誌（1983～2009年），およびCiNii国立情報学研究所（1926～2009年）を用いて「胸骨後ヘルニア」,「横隔膜ヘルニア」,「Morgagni孔ヘルニア」,「Larrey孔ヘルニア」をキーワードに，またPubMed（1949～2009年）を用いて「retrosternal hernia」,「diaphragmatic hernia」,「Morgagni hernia」,「Larrey hernia」をキーワードに検

索したところ，本邦において成人両側胸骨後ヘルニアはこれまでに4例報告されており[14)17)26)27)]，自験例を含めた5例で検討を行った(**Table 1**)．年齢は47～87歳（平均70.2歳）で自験例が最高齢であり，全症例が女性であった．body mass index（以下，BMIと略記）からは4例中2例が肥満（BMI≧25）と判定できヘルニアの一因と考えられた．また，牧山ら[26)]の症例と自験例は亀背が著明であり，亀背に伴う腹圧の上昇が一因と考えられた．主訴は胸部症状，上腹部症状などさまざまであった．症状を有する4例中3例で過去に胸部異常陰影を指摘されていたが，いずれも片側のみであり両側の異常を指摘された症例は認めなかった．片側，両側を問わず，成人に発症した胸骨後ヘルニアの多くは無症状で，胸部単純X線写真で前胸部異常陰影として発見されることが多いが，イレウス，嵌頓，穿孔などの危険性があるため手術適応と考えられている[3)]．検討を加えた5例も全例で手術が施行されていた．嵌入臓器は5例中4例が横行結腸であり，自験例のみ同時に胃も嵌入していた．さらに，両側同時発症例は川崎ら[27)]の症例と自験例の2例のみであり，非常にまれであった．その他の3例は術中に対側のヘルニア門を認め両側性と診断されたが，嵌入臓器は認めなかった．ヘルニア門の大きさは1～4cm（平均　右：3.9cm，左：3.0cm）で，自験例のみ右側と比較して左側が大きかった．癒着に関しては，川崎ら[27)]の症例で嵌入した横行結腸がヘルニア門レベルで腹膜と癒着しており剥離を要したが，他の症例では認めなかった．修復法はComposix mesh使用例が多かった．Composix meshを用いた修復法はテンションフリーであるという利点があるものの，異物を残す，ヘルニアステープラーによる心肺損傷のリスクがある，小児例では横隔膜が成長するため適応となりにくい，などの欠点がある．メッシュを用いない修復法としては，単純縫合閉鎖のほかに井上ら[14)]が行った腹腔鏡補助下腹壁前結紮法[28)29)]がある．この方法は小児例でも有用であると報告されており[30)]，十分検討に値すると思われる．

近年，低侵襲であるメリットを生かし，さまざまな疾患に対して鏡視下手術の適応が拡大されている．本症もその例外ではなく，我々が検索しえたかぎり，本邦における成人胸骨後ヘルニア（片側例も含む）に対する鏡視下手術は1995年のAkamineら[4)]の報告以降，自験例も含め17例が報告されており[4)～19)]（**Table 2**），記載のある範囲で再発症例はなく，合併症はseromaを発症した1例のみと良好な成績を収めている．その内訳は腹腔鏡13例，胸腔鏡3例，両者の併用1例であり，両側症例は全例腹腔鏡を用いられていた．胸腔鏡でのアプローチは，縦隔腫瘍などとの術前診断困難例や胸腔内での癒着に対処しやすい，といった利点がある．それに対して腹腔鏡は，ヘルニア内容の還納や腹腔内の精査が容易である，呼吸機能への影響が少ない，ヘルニア内容を損傷した場合や嵌頓，絞扼症例にも対処できる，といった利点がある．術式の選択に関しては個々の症例に応じて十分考慮するとともに，術前診断しえない両側症例がありうることを常に念頭に置き決定する必要があると考える．

本論文の要旨は，第64回日本消化器外科学会総会（2009年7月，大阪）にて発表した．

## 文　献


1) Comer TP, Clagett OT：Surgical treatment of hernia of the foramen of Morgagni. J Thorac Cardiovasc Surg **52**：461―468, 1966
2) 勝山新弥，坂本　隆，勝木茂美ほか：胃軸捻症を伴った成人Larrey孔ヘルニアの1例．日消外会誌　**23**：2803―2807, 1990
3) Loong TP, Kocher HM：Clinical presentation and operative repair of hernia of Morgagni. Postgrad Med J **81**：41―44, 2005
4) Akamine S, Kawahara K, Nakamura A et al：Successful utilization of a video-assisted thoracic approach to repair Morgagni's hernia：report of a case. Surg Today **25**：654―656, 1995
5) 沖野基規，折田雅彦，山下勝之：Morgagni孔ヘルニアに対する腹腔鏡下修復術．手術　**50**：1765―1770, 1996
6) 吉田和彦，山崎洋次，石田祐一ほか：腹腔鏡下Morgagni孔ヘルニア修復術の経験．日鏡外会誌　**2**：391―395, 1997
7) Orita M, Okino M, Yamashita K et al：Laparoscopic repair of a diaphragmatic hernia through the foramen of morgagni. Surg Endosc **11**：668―670, 1997
8) 池田康紀，関　哲男，小林　哲ほか：Morgagni孔ヘルニアに対する胸腔鏡補助下手術の一例．日呼外会誌　**14**：715―719, 2000

9）東山考一，岡本政広，赤川直次ほか：腹腔鏡下修復術にて治療し得たMorgagni孔ヘルニアの一例．北陸外科会誌 **20**：70―73, 2001
10）大石 晋，望月 護，塩谷 晃ほか：モルガニ孔ヘルニアに対する腹腔鏡下修復術の1例．手術 **58**：2189―2192, 2004
11）遠野千尋，川村秀司：腹腔鏡下修復術が施行されたMorgagni孔ヘルニアの1例．日腹部救急医会誌 **24**：659―664, 2004
12）三井一浩，並木健二，松本 宏ほか：胸腔鏡下に修復したMorgagni孔ヘルニアの1例．日鏡外会誌 **9**：677―681, 2004
13）辻 宗史，矢野誠司，橋本幸直ほか：Morgagni孔ヘルニアに対するComposix™ Meshを用いた腹腔鏡下修復術の1例．日鏡外会誌 **10**：675―679, 2005
14）井上 宰，金田 巌，更科広記ほか：腹腔鏡下手術により修復しえたMorgagni孔とLarrey孔ヘルニアの合併例．手術 **60**：658―662, 2006
15）吉成大介，安東立正，富沢直樹ほか：Larrey孔ヘルニアに対しComposix Meshを用いて腹腔鏡下修復術を施行した1例．日臨外会誌 **67**：2979―2983, 2006
16）Matsui H, Itano O, Igarashi N et al：Laparoscopic composite-mesh repair of an adult morgagni hernia. Dig Endosc **19**：185―188, 2007
17）廣岡映治，大谷吉秀，安本明浩ほか：Composix Meshを用いて腹腔鏡下にMorgagni孔ヘルニアを修復し得た1例．日鏡外会誌 **12**：657―662, 2007
18）宮内善広，奥脇英人，松原寛知ほか：胸腔鏡・腹腔鏡を併用した完全鏡視下Morgagni孔ヘルニア根治術の一例．日呼外会誌 **23**：621―625, 2009
19）王子裕東，馬場慎司，寺本 睦ほか：Morgagni孔ヘルニアに対して腹腔鏡下修復術を施行した1例．手術 **63**：1369―1373, 2009
20）藤尾智紀，安藤貴志，磯崎 豊ほか：胃・大網及び横行結腸を内容としたMorgagni孔ヘルニアの1例．日消誌 **99**：45―49, 2002
21）Iso Y, Sawada T, Rokkaku K et al：A case of symptomatic Morgagni's hernia and a review of Morgagni's hernia in Japan（263 reported cases）. Hernia **10**：521―524, 2006
22）皐 弘志，若木伸夫，佐賀俊彦ほか：ファロー五徴症を伴ったMorgagni孔ヘルニアの一治験例．近大医誌 **8**：139―148, 1983
23）河野美幸，福本泰規，増山宏明ほか：ヘルニア嚢切除による腹腔鏡下修復術を行った両側Morgagni孔ヘルニアの1例．日小外会誌 **39**：981―987, 2003
24）平良勝己，比嘉 昇，比嘉淳子ほか：術前に診断しえたMorgagni孔ヘルニアの1例．日臨外会誌 **60**：3143―3147, 1999
25）内田信治，田中裕穂，大森康弘ほか：完全内臓逆位症を伴ったMorgagni孔ヘルニアの1治験例．日臨外医会誌 **56**：1357―1361, 1995
26）牧山隆雄，菅村洋治，大田一生ほか：食道裂孔ヘルニアを伴ったMorgagni孔ヘルニアの1治験例．胸部外科 **35**：759―763, 1982
27）川崎誠康，阿部 元，藤野和典ほか：CT colonographyにて術前に診断した両側Morgagni孔ヘルニアの1例．日消外会誌 **38**：696―700, 2005
28）Greca G, Fisichella P, Greco L et al：A new simple laparoscopic-extracorporeal technique for the repair of a Morgagni diaphragmatic hernia. Surg Endosc **15**：99, 2001
29）Azzie G, Maoate K, Beasley S et al：A simple technique of laparoscopic full-thickness anterior abdominal wall repair of retrosternal（Morgagni）hernias. J Pediatr Surg **38**：768―770, 2003
30）高安 肇，山岸純子，大谷祐之ほか：Morgagni孔ヘルニアに対する腹腔鏡補助下腹壁外結紮法（La Greca-Azzie法）の経験．日臨外会誌 **66**：1600―1604, 2005

**Laparoscopic Repair of an Adult Bilateral Retrosternal Hernia prolapsed with the Stomach and Transverse Colon：A Case Report**

Yoichiro Mori, Takao Kasugai and Kazutaka Sakakibara
Department of Surgery, Ogaki Tokushukai Hospital

Adult bilateral retrosternal hernia is very rare. A 87-year-old woman seen for repeated nausea, vomiting, and epigastralgia was found in computed tomography（CT）to have a bilateral retrosternal hernia prolapsed with the stomach the right hernia sac and the transverse colon the left. Laparoscopic surgery recognized two hernia sacs in the anterior aspect of the diaphragm, but with the transverse colon herniated into the right hernia sac, unlike on CT. The herniated transverse colon was easily placed into the abdominal cavity and Composix mesh placed over the bilateral hernia hilum without hernia sac resection. Postoperative recovery was uneventful and the woman has remained free of recurrence and complications in the 10 months since surgery.
**Key words**：laparoscopic surgery, bilateral retrosternal hernia, diaphragmatic hernia
〔Jpn J Gastroenterol Surg 43：1176—1182, 2010〕

**Reprint requests**：Yoichiro Mori　Department of Surgery, Ogaki Tokushukai Hospital
6-85-1 Hayashimachi, Ogaki, 503-0015 JAPAN
**Accepted**：April 28, 2010

©2010 The Japanese Society of Gastroenterological Surgery　Journal Web Site：http：//www.jsgs.or.jp/journal/