日消外会誌　43（11）：1183～1188，2010年

症例報告

十二指腸通過障害を来した成人Larrey孔ヘルニアに対して腹腔鏡下手術を施行した1例

草加市立病院外科

近藤　純由　　西岡　良薫　　村山　忠雄
星野　直明　　小野　千尋　　西村　久嗣

症例は76歳の女性で，変形性膝関節症治療のため他院入院中であった．嘔吐を繰り返し，食事摂取不能となったため上部消化管造影検査を施行したところ，十二指腸下行脚での造影剤途絶像を認めた．十二指腸閉塞の診断で精査加療目的に当科転院となった．画像所見より胃前庭部・十二指腸球部・横行結腸・大網を内容とするLarrey孔ヘルニアと診断した．腹腔鏡下に観察すると，肝円索左側に5×8cm大のヘルニア門を認め，大網および横行結腸が右胸腔内へと脱出していた．胃前庭部および十二指腸は腹腔内へと自然還納されていた．ヘルニア内容を還納し，ヘルニア門を直接縫合閉鎖した．さらに，補強としてComposix Mesh®を追加固定した．術後は順調に経過しヘルニアの再発は認めていない．本症例は変形性膝関節症により臥床生活を余儀なくされており，肝硬変を有するリスクの高い患者であったが，腹腔鏡を用いた低侵襲手術で良好な結果をえることができた．

はじめに

Larrey孔ヘルニアは横隔膜ヘルニアのうち胸骨後面の左側に起こるヘルニアである[1]．胸骨後ヘルニアの内容としては横行結腸・大網が多いとされ[2]，十二指腸はまれである．今回，我々は十二指腸通過障害による嘔吐で発症し，複数の内容物を有する成人でのLarrey孔ヘルニアを経験したため若干の文献的考察を加えて報告する．

症　例

患者：76歳，女性

主訴：嘔吐

既往歴：40歳，変形性膝関節症
　　75歳，B型肝硬変

現病歴：2007年11月，変形性膝関節症治療のため他院入院中に嘔吐を繰り返し，食事摂取不能となったため上部消化管造影検査を施行したところ，十二指腸下行脚での造影剤途絶像を認めた．十二指腸閉塞の診断で同月，精査加療目的に当科転院となった．

入院時現症：特記すべきことなし．

入院時血液検査所見：血算，生化学検査に異常所見は認めなかった．

Fig. 1　Chest X-ray showed enlarged bowel gas in the right pleural cavity.

＜2010年5月19日受理＞別刷請求先：近藤　純由
〒411-0801　三島市谷田字藤久保2276　三島社会保険病院外科

Fig. 2　a：Gastroduodenography using a gastrografin revealed the obstruction of the duodenum that protruding into the right pleural cavity. b：The gastrografin enema revealed the tranverse colon that protruding into the right pleural cavity.

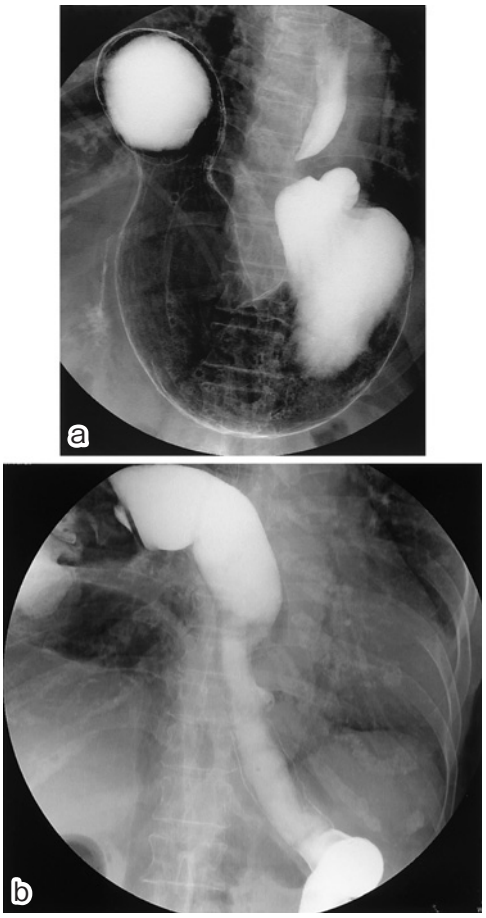

胸部単純 X 線検査所見：右横隔膜上に心陰影に接して消化管ガス像を認めた（**Fig. 1**）.

上部消化管造影検査所見：胃前庭部から十二指腸球部が右横隔膜頭側へと脱出しており，十二指腸下行脚で造影剤途絶像を認めた（**Fig. 2a**）.

下部消化管造影検査所見：横行結腸の右横隔膜頭側への脱出を認めた（**Fig. 2b**）.

上部消化管内視鏡検査所見：前庭部から十二指腸球部の全周性壁外性圧排像を認めたが，内視鏡は十二指腸下行脚へ通過可能であった.

胸部腹部造影 CT 所見：ガストログラフィン投与後に行った CT では，胃前庭部から十二指腸球部および横行結腸・大網が右横隔膜頭側へと脱出している像が認められた（**Fig. 3a，b**）.

Fig. 3　Abdominal enhanced CT after gastroduodenography using a gastrografin showed a wide defect in the anterior diaphragm allows hernia sac containing gastric antrum, duodenum, omentum (a), and transverse colon (b) to enter the anterolateral thorax.

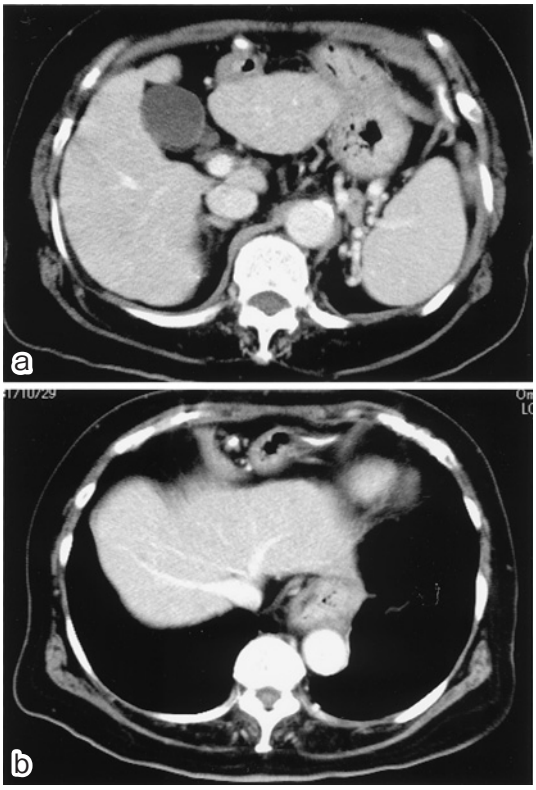

以上の画像所見より，胃前庭部・十二指腸球部・横行結腸・大網をヘルニア内容とする Larrey 孔ヘルニアと診断し，2007 年 11 月腹腔鏡下手術を施行した.

手術所見：全身麻酔下に体位を仰臥位，頭高位とした．臍上に開腹法にて 12mm のカメラポートを挿入し 12mmHg で気腹した．腹腔内を観察すると，胸骨背側の肝円策左側に 5×8cm 大のヘルニア門を認め，Larrey 孔ヘルニアと診断した（**Fig. 4a**）．両側鎖骨中線上かつ肋弓下 3 横指下でおのおの 12mm のポートを挿入した．ヘルニア内

Fig. 4 Operative findings. a：The transverse colon and the omentum was incarcerated in Larrey hernia. b：a hernia hiatus 5 × 8cm in size was found. c：The defect was closed by direct sutures and d：covered with a Composix Mesh® fixed by a hernia stapler. e：Diagram of the direct suture. Following suturing 0 SURGILON™ at hernia orifice, Endo Close™ was inserted to abdominal cavity from anterior abdominal wall. 0 SURGILON™ was pulled to abdominal wall using a Endo Close™, and ligated on the subcutaneous layer.

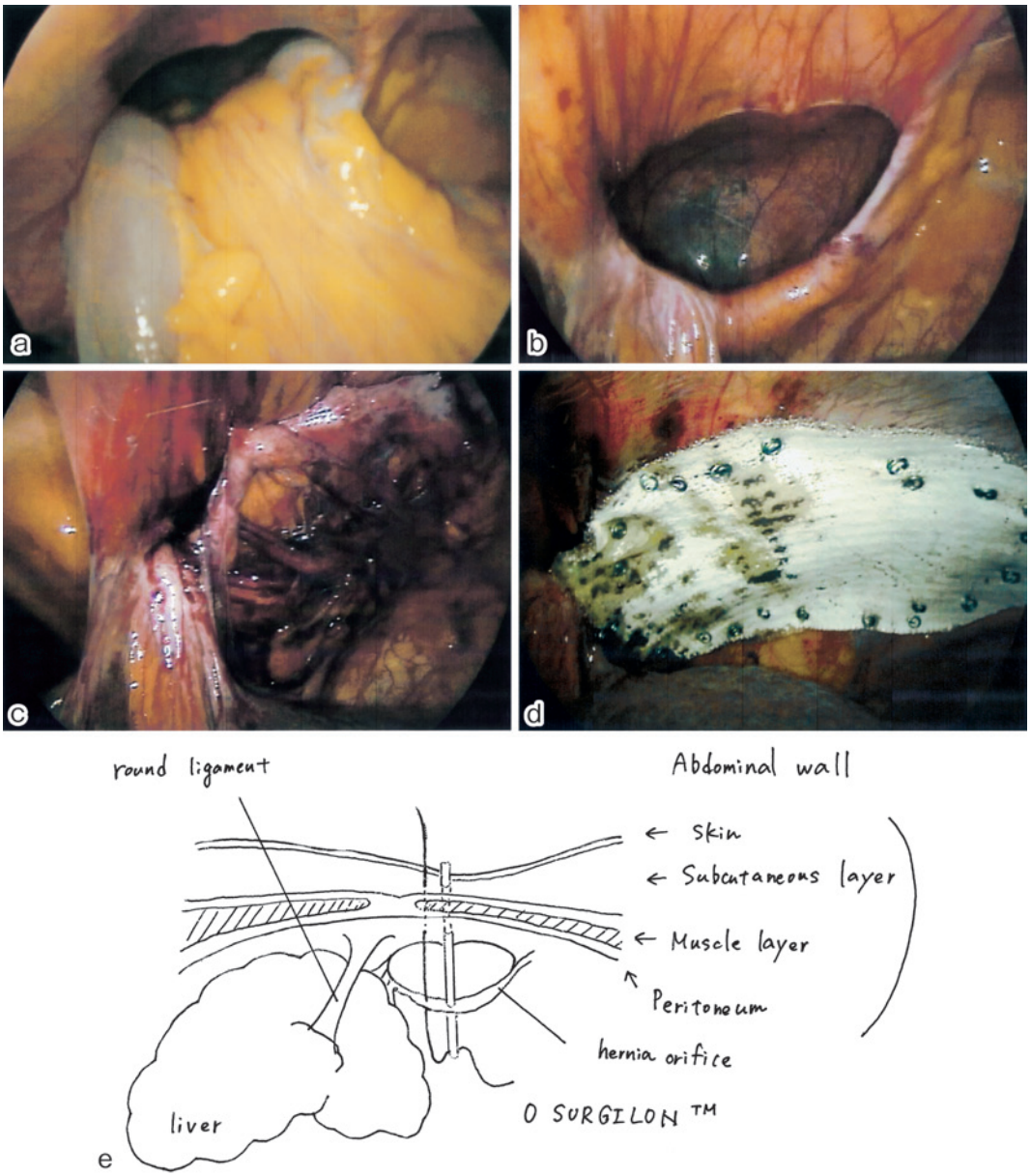

容は横行結腸および大網で，胃前庭部および十二指腸球部は自然還納されていた(**Fig. 4b**)．ヘルニア嚢との癒着はなく，内容物は容易に腹腔内に還納しえた．ヘルニア嚢の切除は行わず，ヘルニア門後壁に0号絹糸をかけておき，エンドクローズを用いて前腹壁皮下からヘルニア門前壁を貫通さ

Fig. 5 Postoperative chest-abdominal X-ray revealed that the stomach and the duodenum and the transverse colon was returned to the original position.

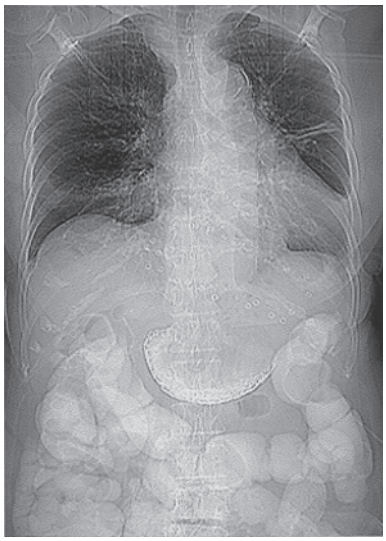

せ，皮下で結紮しヘルニア門を計5針で縫合閉鎖した（**Fig. 4c**，**e**）．ヘルニア門が比較的大きく，前壁が一部心嚢に近接しており縫合閉鎖のみでは補強が弱いと判断し，さらに，Composix Mesh®を12×7cmの大きさにトリミングし，ePTFE層を腹腔側にしてヘルニア門を覆い，ヘルニアステープラーを用いて追加固定した（**Fig. 4d**）．手術時間は110分で出血量は少量であった．

術後経過：第1病日目より食事を開始し，経口摂取は良好であった．術後胸腹部単純X線写真では胃・十二指腸・横行結腸は正常位に戻り，造影剤の流れも良好であった（**Fig. 5**）．以後順調に経過し，変形性膝関節症のリハビリ目的に第12病日目に転院となった．以後，明らかな再発は認めていない．

考　察

胸骨後ヘルニアは筋層の乏しい胸肋三角部に発生するヘルニアであり，頻度は横隔膜ヘルニア全体の3〜5%と比較的まれである[3]．右側をMorgagni孔ヘルニア，左側をLarrey孔ヘルニアと呼び，頻度は右側が約8割，左側は約1割とされている[1)2)]．両側横隔膜ヘルニアとして認められることも多く[4]，Morgagni-Larrey孔ヘルニアとも呼ばれる．

好発年齢は先天性要因による小児と中年女性とされている[2]．神保ら[5]は85歳で発症したLarrey孔ヘルニアによる絞扼性イレウス症例を報告しており，高齢者での発症も見られる．臨床症状は無症状のまま検診などで異常陰影として発見されることも多いが，嘔吐，上腹部痛，喘鳴などの症状が見られることもある[1]．

無症状でも腹腔内臓器の嵌頓や無気肺の危険性があることから，原則として全例が手術適応となる[6]．手術は経胸的もしくは経腹的に行われるが，臓器の還納の点からは経腹的操作が有利なため，一般的には開腹手術が選択される．しかし，近年内鏡視下手術の報告も散見され[7)8)]，良好な結果が得られている[9]．

ヘルニア嚢に関しては切除されないことが多いが，再発の報告はほとんどないとされている[10]．

ヘルニア門の閉鎖法については直接縫合閉鎖が主体であったが，近年はメッシュによる補強が追加して行われることが多い[7]．縫合閉鎖部に緊張がかかる場合はメッシュ固定を追加するのが良いとされている[11]．本症例はヘルニア門が大きく縫合閉鎖のみでは緊張が強かったため，メッシュ固定による補強を行った．Larrey孔ヘルニアの場合，心嚢の損傷を避けたうえでヘルニア門を閉鎖する必要があり，ヘルニアステープラーを用いたメッシュ固定術は有用な方法と考えられた．

胸骨後ヘルニアの内容としては横行結腸，大網，肝臓，小腸，胃の順に多いとされている[4]．今回，我々の症例では十二指腸閉塞という形で発症しており，手術時には還納されていたものの十二指腸がヘルニア内容の一部となっていたと考えられた．PubMedおよび医学中央雑誌にて「成人Larrey孔ヘルニア」,「十二指腸」をキーワードとして1983年から2009年10月までについて検索したが，十二指腸をヘルニア内容とする報告例は認めなかった．

「Morgagni孔ヘルニア」をキーワードとして検索すると，本邦で3例の報告例[12)〜14)]がある．自験例を含めた4症例とも65歳以上の女性で，ヘルニア

内容に胃幽門部や横行結腸を伴う傾向が見られた．通常後腹膜に固定されている十二指腸は，胸骨後ヘルニア内容になりにくいと考えられるが，本症例のようにヘルニア門が大きい場合，横行結腸や大網が広範にヘルニア内へ陥入したために2次的に十二指腸が嵌頓し通過障害を来したものと考えられた．

Larrey孔ヘルニアにおける内容物の脱出経路については，種々の報告がなされている．医学中央雑誌にて「Larrey孔ヘルニア」をキーワードとして1983年から2009年10月まで検索を行ったところ，5例（Morgagni孔ヘルニア合併例含む，会議録除く）[2)5)7)8)15)]の報告例がある．自験例を含めた6例中2例[7)]は右胸腔へ，3例[2)5)15)]は左胸腔への内容物の脱出を認めている．残る1例（Morgagni孔ヘルニア合併例）ではMorgagni孔から右胸腔への内容物の脱出は認めたものの，Larrey孔からの脱出は認めなかったと報告されている[8)]．Larrey孔ヘルニアでは左横隔膜上に心臓が位置しており，ヘルニア門が正中に近い場合は内容物は右胸腔内へと脱出し，ヘルニア門が外側よりに位置する場合は左胸腔へ脱出する傾向が見られると考える．

本症例では変形性膝関節症の悪化により臥床生活を送っておりADLの低い症例であったが，術後はすみやかに回復しており，低侵襲な腹腔鏡手術の利点が生かされた症例であった．

文　献

1) Arzillo G, Aiello D, Priano G et al：Morgagni-Larrey diaphragmatic hernia. Personal case series. Minerva Chir **49**：1145—1151, 1994
2) 勝山新弥，坂本　隆，勝木茂美ほか：胃軸捻症を伴った成人Larrey孔ヘルニアの1例．日消外会誌　**23**：2803—2807, 1990
3) Snyder WH, Greany EM：Congenital diaphragmatic hernia；77 consecutive cases. Surgery **57**：576—588, 1965
4) 河野美幸，福本泰規，増山宏明：ヘルニア嚢切除による腹腔鏡下修復術を行った両側Morgagni孔ヘルニアの1例．日小外会誌　**39**：981—987, 2003
5) 神保健二郎，清水一起，立石　晋ほか：高齢者に発症したLarrey孔ヘルニアによる絞扼性イレウスの1例．日臨外会誌　**67**：2083—2086, 2006
6) 細井　順，宮田道夫，松沢裕一ほか：Morgagni孔ヘルニア—その手術適応—．外科　**45**：1477—1481, 1983
7) 吉成大介，安東立正，富沢直樹ほか：Larrey孔ヘルニアに対しComposix Mesh®を用いて腹腔鏡下修復術を施行した1例．日臨外会誌　**67**：2979—2983, 2006
8) 井上　宰，金田　巌，更科広記ほか：腹腔鏡下手術により修復しえたMorgagni孔とLarrey孔ヘルニアの合併例．手術　**60**：658—662, 2006
9) Arraez-Aybar LA, Gonzalez-Gomez CC, Torres-Garcia AJ：Morgagni-Larrey parasternal diaphragmatic hernia in the adult. Rev Esp Enferm Dig **101**：357—366, 2009
10) Ramashandran CS, Arora V：Laparoscopic transabdominal repair of hernia of Morgagni-larrey. Surg Laparosc Endosc Percutan Tech **9**：358—361, 1999
11) Marin-Blazquez AA, Candel MF, Parra PA et al：Morgagni hernia：repair with a mesh using laparoscopic surgery. Hernia **8**：70—72, 2004
12) 中川国利，桃野　哲，佐藤寿雄：Morgagni孔ヘルニアの1治験例．日臨外医会誌　**55**：906—910, 1994
13) 坂下正典，藤澤貴史，友藤喜信ほか：胃幽門部，十二指腸球部，横行結腸の脱出をみたMorgagni孔ヘルニアの1例．兵庫医師会医誌　**37**：10—13, 1995
14) 佐々木英二，久保田仁，森岡　淳ほか：十二指腸の狭窄症状を契機に発見されたMorgagni孔ヘルニアの1例．日臨外会誌　**67増刊**：1031, 2006
15) 中島慎吾，野口明則，齊藤朋人ほか：呼吸不全にて緊急手術を必要としたMorgagni孔ヘルニアとLarrey孔ヘルニアが併存した1例．日臨外会誌　**70**：3539—3542, 2009

A Case of Laparoscopic Repair for Larrey-hernia Causing Duodenal Obstruction

Ito Kondo, Yoshinobu Nishioka, Tadao Murayama,
Naoaki Hoshino, Tihiro Ono and Hisatugu Nishimura
Department of Surgery, Soka Municipal Hospital

We report the case of a Morgagni-Larrey hernia, a rare diaphragmatic type that is often asymptomatic and usually detected incidentally in X-ray imaging. A76-year-old woman seen for vomiting was found in computed tomography (CT) to have a diaphragmatic hernia with an incarcerated stomach, duodenum, transverse colon, and fat tissue. Laparoscopic repair was attempted and laparoscopy showed it to be a Morgagni-Larrey hernia with a hiatus 5×8cm. The defect was closed by direct sutures and covered with Composix mesh® fixed in place using a hernia stapler. The outcome was satisfactory. The laparoscopic approach is minimally invasive in bedridden adults with liver cirrhosis.

Key words：Larrey hernia, laparoscopic surgery, Composix Mesh®

〔Jpn J Gastroenterol Surg 43：1183—1188, 2010〕

Reprint requests：Ito Kondo　Department of Surgery, Mishima Social Insurance Hospital
2276 Fujikubo, Yata, Mishima, 411-0801 JAPAN

Accepted：May 19, 2010

©2010 The Japanese Society of Gastroenterological Surgery　Journal Web Site：http://www.jsgs.or.jp/journal/